D. EVAN BEDFORD

Die Röntgenuntersuchung des Herzens und der großen Gefäße.

Fünf Vorträge

von

Dr. Gottwald Schwarz,
Assistent der k. k. I. med. Universitätsklinik (v. Noorden) in Wien und Leiter des Röntgen-Laboratoriums der Klinik.

Mit 25 Textfiguren und 12 Photogrammen auf 2 Tafeln.

Leipzig und Wien.
Franz Deuticke.
1911.

Verlags-Nr. 1876

Neuere Werke des Verlages:

Arbeiten aus dem Neurologischen Institute (Institut für Anatomie und Physiologie des Zentralnervensystems) **an der Wiener Universität.** Herausgegeben von Prof. Dr. Heinrich Obersteiner. Bd. X—XVII. Preis pro Band M 25.— Bd. XVIII. Heft 1. Preis M 7.— Bd. XVIII. Heft 2. Preis M 10.— Bd. XVIII. Heft 3. Preis M 5.—
(Bd. I—X auf einmal bezogen statt M 175.— nur M 135.—.)

Bartel, Priv.-Doz. Dr. Julius, **Probleme der Tuberkulosefrage.** Preis M 3.50

Bauer, Dr. Rich., **Lues und innere Medizin.** Nebst einem Anhang: Technik der Wassermannschen Reaktion. Preis M 2.50

Beiträge zur gerichtlichen Medizin. Herausgegeben von Prof. Dr. Kolisko. I. Band. Preis M 15.—

Bernert, Regim. Arzt, Dr. Rich., **Kardiale Dyspnoe.** Mit 3 Kurven im Text. Preis M 3.—

Berze, Primararzt Dr. Josef, **Die hereditären Beziehungen der Dementia praecox.** Preis M 4.50

Bleuler, Prof. Dr. E., **Die Psychanalyse Freuds.** Preis M 2.50

Blum, Dr. Viktor, **Symptomatologie und Diagnostik der uro-genitalen Erkrankungen.** I. Teil. Preis M 6.— II Teil. Preis M 5.—

Bonhoeffer, Prof. Dr. K., **Die symptomatischen Psychosen im Gefolge von akuten Infektionen und inneren Erkrankungen.** Preis M 3.60

Brandweiner, Dr. Alfred, **Die Hautkrankheiten des Kindesalters.** Preis M 8.—

Breuer, Dr. Jos., und Freud, Prof. Dr. Sigm., **Studien über Hysterie.** Zweite, unveränderte Auflage. Preis M 7.—

Breus, Prof. Dr. C., und Kolisko, Prof. Dr. A., **Die pathologischen Beckenformen.**

I. Band, 1. Teil: Allgemeines, Mißbildungs-, Assimilations- und Zwergbecken. Mit 116 Abbildungen im Text. Preis M 14.—

I. Band, 2. Teil: Riesenbecken, Rhachitisbecken und Dimensionalanomalien. Mit 100 Abbildungen im Text. Preis M 15.—

II. Band, 1. Teil: Osteomalaciebecken, Ostitische und Synostotische Becken. — Naegele, Robert. — Mit 97 in den Text gedruckten Abbildungen. Preis M 15.—

II. Band, 2. Teil: Exostosenbecken, Neubildungsbecken, Fraktur- und Lacerationsbecken. Mit 78 in den Text gedruckten Abbildungen. Preis M 15.—

III. Band, 1. Teil: Spondylolisthesis-, Kyphosen-, Skoliosen- und Kyphoskoliosenbecken. Mit 96 Abbildungen im Text. Preis M 14.—

Brosch, Priv.-Doz. Dr. A., **Die Selbstmörder.** Mit besonderer Berücksichtigung der militärischen Selbstmörder und ihrer Obduktionsbefunde. Preis M 6.—

Chiari, Prof. Dr. O., **Die Krankheiten der oberen Luftwege.**

I. Teil: Die Krankheiten der Nase. Mit 37 Abbildungen. Preis M 7.—

II. Teil: Die Krankheiten des Rachens. Mit 118 Abbildungen u. 1 Tafel. Preis M 8.—

III. Teil: Die Krankheiten d. Kehlkopfes u. d. Luftröhre. Mit 265 Abb. Preis M 10.—

Czerny, Prof. Dr. Ad., **Der Arzt als Erzieher des Kindes.** Dritte Auflage. Preis M 2.—

Czerny, Prof. Dr. Ad., und Keller, Prof. Dr. A., **Des Kindes Ernährung, Ernährungsstörungen und Ernährungstherapie.** I. Band. Mit 60 Abbildungen und 15 Tafeln. Preis M 24.—

Doerr, Priv.-Doz. Dr. R., Franz, Dr. F., und Taussig, Dr. S., **Das Pappatacifieber.** Ein endemisches Drei-Tage-Fieber im adriatischen Küstengebiete Österreich-Ungarns. Mit 13 Figuren im Text, 2 Lichtdrucktafeln und 1 Kurventafel. Preis M 4.—

Elschnig, Prof. Dr. Anton, **Die Funktionsprüfung des Auges.** Zweite, umgearbeitete Auflage. Mit 48 Figuren im Texte. Preis M 5.—

Ergebnisse der Säuglingsfürsorge. Herausgegeben von Prof. Dr. Arthur Keller.

I. Heft. Kommunale Säuglingsfürsorge. Ärztliche Erfahrungen von Prof. Dr. Arthur Keller. — Die Stadtgemeinde im Dienste der Säuglingsfürsorge. Praktische Vorschläge von Stadtrat Paul Lindemann. Preis M 4.—

II. Heft. Die Fürsorge für uneheliche Kinder. Zwei Vorträge von Prof. Dr. A. Keller und Prof. Dr. H. Reicher. Preis M 2.50

III. Heft. Die städtische Säuglingsfürsorge in Magdeburg im Halbjahre April—Oktober 1908. I. Allgemeiner Verwaltungsbericht. Von Bürgermeister Paul Lindemann. II. Ärztlicher Bericht von Prof. Dr. M. Thiemich. Preis M 1.50

IV. Heft. Ergebnisse einer Stillstatistik im Regierungsbezirk Magdeburg für die Jahre 1906 und 1907. Von Reg.- und Geh. Med.-Rat Dr. D. Deneke und San.-Rat Dr. W. Thorn. Preis M 1.50

V. Heft. Aus der Berliner Säuglingsfürsorge. Unter Mitwirkung von Clara Birnbaum, Dr. Ernst Michaelis, Dr. Ernst und Lillie Oberwarth. Herausgegeben von Prof. Dr. med. H. Neumann. Nebst einem Anhang: Die ärztliche Schweigepflicht bei Syphilis von Rechtsanwalt Dr. jur. Thiersch, Leipzig. Preis M 3.50

VI. Heft. Die Lehre von der Säuglingsernährung. Von Prof. Dr. Arthur Keller Preis M 3.50.

VII. Heft. Die Säuglingssterblichkeit in Frankfurt a. M. Von Dr. med. W. Hanauer. Preis M 4.—.

Die Röntgenuntersuchung des Herzens und der großen Gefäße.

Fünf Vorträge

von

Dr. Gottwald Schwarz,

Assistent der k. k. I. med. Universitätsklinik (v. Noorden) in Wien und Leiter des Röntgen-Laboratoriums der Klinik.

Mit 25 Textfiguren und 12 Photogrammen auf 2 Tafeln.

Leipzig und Wien.
Franz Deuticke.
1911.

WILH. MAUDRICH
MEDIZINISCHE BUCHHANDLUNG
WIEN
IX/2. SPITALGASSE 18
VIII. ALSERSTRASSE 19

L... 30

THE EVAN BEDFORD
LIBRARY OF CARDIOLOGY

presented to the

ROYAL COLLEGE OF PHYSICIANS
OF LONDON

by

DR. EVAN BEDFORD, C.B.E., F.R.C.P.

MAY 1971

ROYAL COLLEGE OF PHYSICIANS
LIBRARY
CLASS
ACCN. 39484
SOURCE
DATE 26.VII.1972

Seinem verehrten Chef

Herrn

Professor Karl von Noorden,

dem Förderer der Röntgenologie

in Dankbarkeit gewidmet

vom Verfasser.

Vorwort.

Die vorliegenden fünf Vorträge, aus dem klinischen Betriebe hervorgegangen, verfolgen in erster Linie didaktischen Zweck. Es ist dabei selbstverständlich, daß die grundlegenden Arbeiten Weinbergers, Holzknechts, Moritz', Grödels u. a. m. weitestgehende Berücksichtigung gefunden haben. Wenn aber das Werkchen trotzdem nicht als Kompilation, sondern als eigene Bearbeitung des Stoffes genommen werden möchte, so gründet sich dieser Anspruch darauf, daß es durchwegs aus den persönlichen Erfahrungen des Verfassers heraus geschrieben wurde und dabei auch manches enthält, was in der Literatur bisher nicht niedergelegt worden ist.

Wien, Ostern 1911.

Der Verfasser.

Digitized by the Internet Archive
in 2016

https://archive.org/details/b28036645

I. Vortrag.

Einleitung.

Meine Herren! Den Gegenstand unserer Vorträge bildet ein Thema, dem von jeher ein hervorragender und breiter Platz in der medizinischen Radiologie eingeräumt wurde: die Röntgenuntersuchung des Herzens. Ich möchte, ehe wir näher auf die Materie eingehen, es nicht unterlassen, einige kritische Bemerkungen vorauszuschicken und die Art, wie die schriftliche unserer Patientin mitgegebene Zuweisung abgefaßt ist, gibt mir erwünschte Gelegenheit hiezu. Wir lesen: „Frau A. Bl., Gelenksrheumatismus vor acht Jahren, Mitral-Stenose und -Insuffizienz. Es wird gebeten um röntgenologische Herzuntersuchung."

Wollen wir nicht übersehen: Der Fall liegt diagnostisch klar, die Kranke leidet an einem durch Endocarditis rheumatica verursachten Herzfehler, die Art des Vitiums ist bis ins Detail bekannt, in der Krankengeschichte finden Sie die Geräusche, die Dämpfungsfigur mit größter Genauigkeit erhoben. Da entsteht von selbst die Frage: Zu welchem Zweck noch die Röntgenuntersuchung?

Abgrenzung gegen die andern Untersuchungsmethoden.

Und in der Tat dürfen wir nicht vergessen, daß wir mit unserem heutigen Thema ein Gebiet betreten haben, das die ureigenste Domäne der alten auskultatorischen und perkutorischen Methode ist. Jahrzehntelange Übung und Tradierung haben die sogenannte physikalische Herzuntersuchung zu einem so erprobten, vollkommenen und sicher funktionierenden Apparate ausgestaltet, daß wir — es sei ausdrücklich gesagt — mittels der X-Strahlen nur wenig aufschließen können, was von einem erfahrenen Kliniker nicht auch ohne unsere Methode erschlossen werden könnte. Eine absolute Indikation, jeden Herzkranken der Röntgendurchleuchtung zuzuführen, besteht also keineswegs.

Nach dieser Einschränkung wollen wir aber auch anderseits das anführen, was die radiologische Herzuntersuchung zu einem so viel verwendeten und beliebten Verfahren gemacht hat. Da möchte ich Sie vor allem an diejenigen Fälle erinnern, wo die Perkussion und Auskultation außerordentlich erschwert ist, z. B. bei Lungenemphysem, wo die Dämpfung, ja selbst der Charakter des Spitzenstoßes hochgradig verschleiert sein kann. Oder z. B. bei einem dekompensierten, schlecht arbeitenden Herzen, wo so wenig Blut durch die Klappen getrieben wird, daß die sonst so charakteristischen Geräusche fast unhörbar geworden sind. Hier füllt das Röntgenverfahren, das in den erwähnten Zuständen durchaus kein Hindernis findet, zweifellos eine Lücke aus.

Aber davon ganz abgesehen bietet die Durchleuchtung dem Untersucher etwas, was die übrigen Methoden, die neuesten (der Schwellenwertsperkussion, der Plethysmographie und der Elektrokardiographie) miteingeschlossen, niemals bieten können: „Anschaulichkeit". Hier kann der Untersucher seine Perkussionsresultate[1]) kontrollieren, hier ein klares Bild von der Raumbeengung im Thorax durch ein vergrößertes Herz erhalten, worauf ja neuerdings viel Gewicht gelegt worden ist.

Daß für den Unterricht gerade in der Perkussion die Röntgenopsia in vivo einen wahren Segen bedeutet, brauche ich nicht erst zu erwähnen. Ebenso wie eine Reihe wissenschaftlicher Probleme, z. B. die Frage des Einflusses von Körperarbeit, Medikamenten usw. auf die Herzgröße, erst durch die Röntgenuntersuchung in exakter Weise angreifbar geworden sind.

Mit diesen allgemeinen Voraussetzungen wollen wir uns zunächst begnügen. Es wird sich ja im Einzelfalle jedesmal der Vorteil, den uns die Röntgenuntersuchung bietet, noch besonders betonen lassen.

Auf dem frontalen Durchleuchtungsbilde unserer Patientin sehen Sie nun hier den Schattenriß eines pathologischen Herzens. Ohne besondere Vorkenntnisse wird Ihnen dieser Schatten als „groß" imponieren, insbesondere wenn Sie bemerken, daß er quer über dem Zwerchfell 16 *cm* mißt, links bis fast an die seitliche Thoraxwand

---

[1]) S. Fortschritte der Pathologie und Diagnostik der Herzkrankheiten. N. v. Jagić. Medizin. Klinik 1910, Nr. 27.

heranreicht, auch rechts weit ins Lungenfeld vorspringt und sich nach oben zu breit fortsetzt. Eine kleine Reminiszenz aus der normalen Anatomie wird Ihnen ohneweiters klarmachen, daß ein normales Herz solch mächtige Schattenbildung nicht erzeugen kann.

Der normale Herzschatten.

Bevor wir aber weitergehen, muß ich Ihnen im Röntgenbilde ein normales Organ zeigen und dabei alles Wissenswerte besprechen.

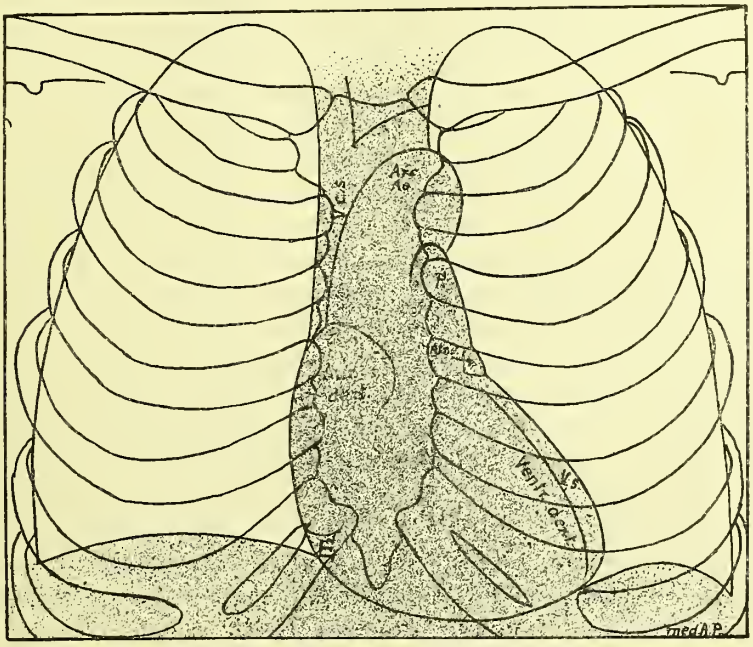

Fig. 1.

Normaler Herzschatten. (Orig.)

V. c. s. obere Hohlvene. *Arc. Ao.* Aortenbogen. *P.* Pulmonalarterie (Stamm). *Atr. s.* linkes Herzohr. *V. s.* linker Ventrikel. *Aur. dext.* rechter Vorhof. *E.* Teil des rechten Ventrikels, bei tiefstem Inspirium sichtbar.

Herr Kollege L. war so freundlich, sich uns als Demonstrationsobjekt zur Verfügung zu stellen und Sie erblicken nun hier ein jugendliches normales Herz. (Fig. 1.)

Der Herzschatten hat nur dort eine für uns sichtbare Begrenzung, wo er an lufthaltige Lunge stößt. Nach obenhin geht er fließend über in den Schatten der großen Gefäße, der Vena cava

superior, Aorta und Arteria pulmonalis, nach unten in das große Schattenmassiv des Bauchraumes. Nur bei Gasfüllung des cardialen Magenteils wird auch ein mehr minder großes Stück des unteren Randes des linken Ventrikels sichtbar. Wenn wir von Herzschatten reden, so handelt es sich dabei stets um das Herz mitsamt seinem pericardialen Überzuge. Nur im Falle einer Luftansammlung im Herzbeutel (Pneumopericard) könnte es isoliert gesehen werden. Da also, wie eben erwähnt, die Aufruhfläche des Herzens am Zwerchfell sich unserer Beobachtung entzieht, beschränken sich unsere Erörterungen auf die rechte und linke Begrenzung, die wir nicht anders als im Zusammenhang mit dem Schatten der an der Herzbasis aus- und eintretenden großen Gefäße behandeln können. Daß der unten nach links schräg ausladende Rand dem Profil des linken Ventrikels entspricht, daß dessen äußerste Partie die Herzspitze darstellt, ist ohneweiters klar, ebenso wie der etwa zwei Querfinger unterhalb des Schlüsselbeinschattens aus dem Wirbelsäulenschatten nach links flach konvex vorspringende, pulsierende, senkrecht gestellte Bogen nur der Abbiegungsstelle des Arcus aortae in die Aorta descendens entsprechen kann. Weniger leicht zu deuten ist das, was zwischen diesen zwei Vorsprüngen liegt. Bei ganz enger Abblendung können wir auch hier noch zwei Teile unterscheiden: einen oberen längeren, der synchron mit der Aorta pulsiert, und einen kleinen unteren, der scheinbar ruhig steht. Dank den Untersuchungen Weinbergers[1]) wissen wir, daß wir den oberen Teil als linken Rand des Truncus arteriae pulmonalis, den unteren aber als den der Auricula sinistra anzusprechen haben, die sich hier an die vordere Herzfläche von hinten her umschlägt. Die Modellierung des linken Randes vollzieht sich also von oben nach unten in der Reihenfolge: 1. Aortenwölbung, 2. Pulmonaliswölbung, 3. Auricularwölbung, 4. Ventrikelwölbung.

Die rechte Begrenzung des Herzschattens bildet bei normalem Zwerchfellstand nicht etwa der Rand des rechten Ventrikels. Die rechte Herzkammer ist in der Richtung von vorn nach hinten gesehen, nicht randbildend. Der größte Teil des Konturs der Herzsilhouette wird rechts vom rechten Vorhof beigestellt, was auch aus

---

[1]) L. Weinberger, Atlas der Radiographie der Brustorgane. 1901. Wien, Verlag Engel.

der Pulsation hervorgeht, die hier entweder so schwach ist (im Gegensatz zu der kräftig pulsierenden Ventrikelwölbung links), daß wir sie überhaupt kaum als solche erkennen können oder, wenn sichtbar, wie in unserm Fall, der Ventrikelkontraktion antiphasisch ist. Nur bei sehr tiefem Zwerchfellstand oder bei Drehungen des Herzens (worauf wir später noch zurückkommen werden), kann der rechte Herzschattenrand ganz unten, am frenicocardialen Winkel, in einer Ausdehnung von zirka 2 *cm* von der äußersten rechten Ecke des rechten Ventrikels gebildet werden (s. Fig. 1, *E*). Nach obenhin setzt sich die rechte Grenzlinie entweder senkrecht fort, wobei man ihr die Vena cava superior zugrunde legt, oder leicht konvex und pulsierend, wenn die Aorta ascendens randbildend wird, was schon bei geringfügigen Dehnungen derselben eintritt, die man im vorgerückteren Alter noch als physiologisch bezeichnen kann.

Störungen der Bilddeutlichkeit.

Nicht immer ist die Beobachtung der Grenzen so einfach wie hier. Es ist klar, daß alles, was den Unterschied der Dichtigkeit zwischen Lunge und Herz herabsetzt, auch die Deutlichkeit des Röntgenbildes herabsetzen muß. So erschwert die bei Überlastung des kleinen Kreislaufes gewöhnliche Stauungsinduration der Lunge die genaue Verfolgung aller Randdetails oft beträchtlich. Namentlich die linke mittlere Wölbung wird oft undeutlich, weil in ihrer unmittelbaren Nachbarschaft der Schatten des Lungenhilus erscheint, der bei Stauung im Lungenkreislauf wegen Überfüllung der Lungenvenen immer vergrößert ist. Es ist ferner selbstverständlich, daß Verdichtungen aus anderen Ursachen, z. B. tuberkulöse Infiltrate, Pneumonie, pleuritisches Exsudat, Anlaß zu Verschleierung, ja zur völligen Verdeckung des Herzschattens überhaupt werden können.

Aber auch die Beschaffenheit der Herzoberfläche selbst kann eine Verringerung der Konturschärfe bedingen. So sind es insbesondere Fettanlagerungen, die eine gewisse Undeutlichkeit des Herzschattenrandes hervorrufen. Beim Cor adiposum ist die Herzspitze häufig ganz in einen perdicardialen Fettbürzel eingebettet, worauf ich noch bei der Besprechung des Fettherzens zurückkomme.

Pulsationsphänomene.

Nachdem wir nun die einzelnen Schattenrandpartien bezüglich ihres anatomischen Substrates besprochen haben, wenden wir uns der Beobachtung der Pulsationserscheinungen zu. Naturgemäß ist es der linke Rand, der uns die Phänomene am deutlichsten zeigt. Hier wird der muskelstarke linke Ventrikel, hier das von gro-

ßen Blutmassen rhythmisch angefüllte große Gefäßrohr der Aorta sichtbar. Die Beobachtung der Herzaktion im Röntgenbilde gehört nicht nur zu den anziehendsten Demonstrationsobjekten der Radioskopie, sie birgt auch eine große, noch weitaus zu wenig gewürdigte Bedeutung für die physiologische Forschung. Ich werde mich daher etwas ausführlicher damit beschäftigen in der Hoffnung, daß der eine oder andere von Ihnen angeregt wird, auf diesem noch brachliegenden Gebiete weiterzuarbeiten.

Schwierigkeit der Beobachtung des freigelegten Herzens im Tierversuche.

Mit unserer Methode sind wir nicht auf den bisher allein herrschenden Tierversuch angewiesen, hier muß außerdem weder die Thoraxwand abgetragen, weder der Herzbeutel eröffnet, noch maschinell geatmet werden. Man könnte freilich einwenden, daß wir dafür auch nur die Silhouette und nicht das Organ selbst erblicken können. Aber gerade dies bedeutet in gewisser Beziehung einen Vorteil. Hat doch selbst Braun[1]) in seiner bekannten Arbeit zur Kinematographie des freigelegten Hundeherzens seine Zuflucht nehmen müssen, um die Bewegenserscheinungen erfassen zu können. So schwer ist die körperliche Beobachtung der Bewegung dieses weichen, komplizierten und sich so rasch kontrahierenden Hohlorgans. Das Röntgenbild liefert uns a priori einen Durchschnitt. Es gibt uns also gleichsam die Grundlinie des Kontraktionsvorganges in einer Dimension.

Der Spitzenstoß.

Beginnen wir mit einer Frage, die von jeher die Pathologen stark beschäftigt hat, nämlich die Frage nach der Genesis des Herzstoßes. Ich sage absichtlich Herzstoß und nicht Spitzenstoß, weil, wie Sie, meine Herren, gleich sehen werden, die anatomische Herzspitze mit ihm gar nichts zu tun hat. Palpiere ich zuerst den Ort der stärksten Erschütterungen (zwei Querfinger einwärts von der Mamilla im fünften Interkostalraum) und klebe hier eine Bleimarke fest, so sehe ich nun bei der Durchleuchtung, daß dieser Ort von der zuckenden Herzspitze um gut 2 *cm* nach außen und unten überragt wird. Auch zur Zeit der Systole ist der anatomische Ort der Spitze mit dem Ort des stärksten Herzstoßes noch immer nicht identisch, im Gegensatz zu der von Arnsperger[2]) (l. c. S. 58) vertretenen Ansicht. Die Tatsache, daß unter normalen Verhältnissen

---

[1]) Braun, Monographie b. Fischer, Jena, 1898.

[2]) Arnsperger, Die Röntgenuntersuchung der Brustorgane. Leipzig 1909 bei Vogel.

der stärkste Herzstoß einwärts von der anatomischen Herzspitze getastet wird, stützt sehr Brauns Annahme, daß ein an der vorderen Wand des linken Ventrikels auftretender systolischer Muskelwulst („Herzbuckel") und nicht die Herzspitze selbst die Ursache des sogenannten Spitzenstoßes bildet. Bei seitlicher Durchleuchtung kann man ferner erkennen, daß bei der Zusammenziehung des Herzens eine Lokomotion desselben, durch welche es nach der sogenannten Rückstoßtheorie an die vordere Thoraxwand angepreßt werden könnte, durchaus nicht erfolgt. Ich habe auch oft beobachtet, daß einem sehr verstärkten Herzstoße durchaus keine vergrößerte pulsatorische Exkursion des linken Ventrikelrandes oder der Herzspitze entspricht, so daß man eine Proportionalität zwischen Kontraktionsgröße und fühlbarer Stoßstärke nach unseren röntgenologischen Erfahrungen nicht aufstellen kann. Wohl aber wird man in einem solchen Falle eine größere Annäherung der Vorderfläche des linken Ventrikels an die innere Thoraxwand als Ursache der Zunahme der Erschütterung annehmen müssen, sei es, daß diese Annäherung durch die Vergrößerung des Herzens selbst, sei es, daß sie durch eine Lageanomalie zu stande gekommen ist.

Brauns „Herzbuckel".

Die pulsatorische Bewegung des linken Ventrikelrandes läßt sich am besten als eine Welle darstellen, die von der Gegend des linken Herzohres beginnend blitzartig rasch gegen die Herzspitze und über diese hinaus auf den unteren Rand des linken Ventrikels überläuft. (Zur Erkennung dieses unteren Randes empfiehlt es sich, die Pars cardiaca des Magens etwas zu blähen durch Brausemischung, oder noch besser dadurch, daß man etwa zehn Schluck Wasser glucksend trinken läßt.) Die Bewegung vollzieht sich so rasch — sie dauert nur ein Neuntel Sekunde, — daß man den Eindruck hat, als würde der ganze linke Rand des linken Ventrikels sich ruckartig der Medianlinie nähern. Da nun im selben Maße, wie der Ventrikel sich kontrahiert, die Aorta und Arteria pulmonalis durch das hineingeschleuderte Blut dilatiert werden, ihre linken Ränder also von der Medianlinie ruckartig abrücken, die Gegend des linken Herzohrs aber zu ruhen scheint, so resultiert eine Art Hebelbewegung des Gesamtrandes, wobei der untere Hebelarm vom linken Ventrikelbogen der Fixpunkt vom linken Herzohr, der obere Arm von der gebrochenen Linie der Arteria pulmonalis und der Aorta gebildet wird und eine Rotation des Hebels im Sinne der Uhrzeigerbewegung bei jeder Sy-

Die pulsatorische Welle.

stole erfolgt, um bei der Diastole wieder in die Ausgangsstellung zurückzukehren. Für diese Art der Herzaktion muß röntgenologisch der Ausdruck „Schlagbewegung" wohl als treffend bezeichnet werden.

Schlagbewegung.

Bei Vermehrung der Kontraktionsgröße, wie wir sie einerseits bei Bradycardie, anderseits bei der nicht durch Herzinsuffizienz bedingten Tachycardie, ferner bei Cor pendulum beobachten können, kann man aber erkennen, daß die Bewegung eigentlich doch eine ganz deutlich wellenförmige ist. Hier hat man direkt den Eindruck einer „Pumpbewegung". v. Criegerns[1]) „schwacher" und „starker" Aktionstyp dürfte sich mit unserer Unterscheidung decken.

Pumpbewegung.

Nachdem wir nun die Form und die Aktion des Herzens im Röntgenbilde erörtert haben, kommen wir zur Besprechung eines Punktes, der uns vor allen anderen interessiert, das ist die Frage der Herzgröße. Man hat hierüber genaue Messungen an großem Material unter Berücksichtigung aller erdenklichen Faktoren vorgenommen und es existieren sorgfältige bis in Millimeter ausgerechnete Tabellen hierüber, z. B. die von Dietlen.[2]) Mit diesen Zahlen brauchen Sie sich nicht zu belasten, da solche Exaktheit für die Zwecke der praktischen Medizin überflüssig ist. Wir begnügen uns mit folgenden Daten.

Die Herzgröße.

Der normale Herzschatten ist zur Medianlinie so gelagert, daß etwa ein Drittel seiner queren Dimension (hart am Zwerchfell gemessen) auf die rechte Seite, zwei Drittel auf die linke entfallen. Besser als diese Querdimension, die begreiflicherweise vom jeweiligen Zwerchfellstand abhängig ist, eignet sich zur Herzvermessung der folgende Vorgang. Man zieht sich auf dem Orthodiagramm (was man darunter versteht, werde ich noch heute besprechen) die Medianlinie durch den Processus xyphoideus, den man sich vorher durch eine angeklebte Bleimarke röntgenologisch sichtbar gemacht hat, und nun fällt man von den äußersten Ausladungen der Herzsilhouette rechts und links je eine Senkrechte auf diese Medianlinie. Diese Strecke bezeichnet man nach Grödel[3]) als den rechten,

---

[1]) v. Criegern, Ergebnisse der Untersuchung des menschlichen Herzens mittels fluoreszierenden Schirmes. 17. Kongreß f. innere Medizin.

[2]) Dietlen, Über Größe und Lage des normalen Herzens usw. Deutsch. Archiv f. klin. Med. Bd. 88. H. 1 bis 3.

[3]) Franz M. Grödel, Atlas und Grundriß der Röntgendiagnostik. Lehmann, München. 1909.

respektive linken Medianabstand. Die normalen Zahlen für die Medianabstände sind bei Personen von mittlerer Körpergröße „Medianabstände".

Medianabstand rechts = 4 *cm*
„ links = 8 „
Summe = 12 *cm*.

Für kleinere Personen

Medianabstand rechts = $3^1/_3$ *cm*
„ links = $6^2/_3$ „
Summe = 10 *cm*

oder

Medianabstand rechts = $3^2/_3$ *cm*
„ links = $7^1/_3$ „
Summe = 11 *cm*.

Bei ausnahmsweise großen Personen kann eine Medianabstandsumme auch von 13 *cm* noch als normal bezeichnet werden. Bei Kindern ist das Herz natürlich kleiner, wenn auch im Verhältnis zum noch unentwickelten Thorax groß. Medianabstandsummen von 8 bis 9 *cm* bei Kindern von 1 *m* bis 1·20 *m* Körperlänge, 9 bis 10 *cm* bei 1·20 *m* bis 1·50 *m* messenden Kindern sind das Gewöhnliche. Zu erwähnen ist ferner, daß bei Kindern das Herz häufig mehr median gestellt ist als bei Erwachsenen.

Die hier angeführten Zahlen gelten alle für die sogenannten Vertikalorthodiagramme, d. h. für solche, die bei aufrechter Körperstellung gewonnen sind, nicht für die Untersuchung in Rückenlage, die wir prinzipiell nicht ausüben. Hauptsächlich aus dem Grunde, weil es schwer ist, die meist dyspnoischen Herzkranken in liegender Stellung so ruhig, vor allem respiratorisch so ruhig zu halten, als es für ungestörtes orthodiagraphisches Zeichnen nötig ist. Es ist viel darüber geschrieben worden, ob das Moritzsche[1]) Verfahren (Orthodiagraphie im Liegen) oder das Grödelsche (in aufrechter Körperhaltung) vorzuziehen ist. Die Entscheidung fällt hier der Patient. Für den Herzkranken ist eben die aufrechte Haltung die angenehmere (Sitzen oder Stehen). Vertikal- oder Horizontalorthodiagraphie?

Nun zum Wesen der Orthodiagraphie. Da die Röntgenstrahlen von ihrem Entstehungsorte, der Antikathode, bekanntlich einen diver-

[1]) Moritz, Deutsch. Archiv f. klin. Med. 1905, LXXXII, S. 1.

gierenden Verlauf nehmen, so sind selbstverständlich alle Schattenbilder größer als die ihnen zu grunde liegenden Objekte, und zwar um so größer, je weiter diese letzteren vom Schirme entfernt sind. Da wir nun niemals ganz an das Herz heran, bei verschiedenen Personen aber verschieden nahe kommen, weil dabei die Korpulenz, die Wölbung des Brustkorbes, endlich die variable Entfernung

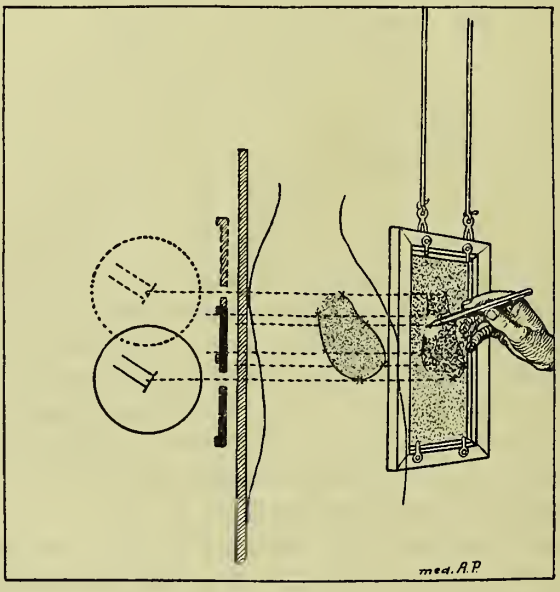

Fig. 2.
Schema des orthodiagraphischen Zeichnens. (Orig.)
Links Röntgenröhre mit enger Blende in zwei verschiedenen Stellungen. Dann Holzwand, an der der Patient lehnt, dann der Patient mit sichtbar gemachtem Herzen. Dann Schirm mit Glasscheibe, auf diesem der Herzschatten, die Hand bezeichnet einen zentral eingestellten Herzkonturpunkt.
Die punktierten parallelen Linien zeigen, wie das Herz durch Verschiebung der Röhre von parallelen Strahlen eingefaßt wird.

Orthodiagraphisches Prinzip (Moritz).

des Herzens von der Innenseite der Thoraxwand als Koeffizienten auftreten — so ist es klar, daß wir verschieden vergrößerte Bilder erhalten würden, würden wir mit divergierenden Strahlen messen. Parallel machen kann man aber die X-Strahlen nicht, da sie unbrechbar sind. Da hat nun Moritz[1]) schon im Jahre 1900 in

[1]) Moritz, Münchner med. Wochenschr. 1900, S. 992.

ingeniöser Weise die Schwierigkeit behoben, indem er das orthodiagraphische Verfahren ersann, dessen Prinzip er in dem klaren Satze aussprach: „Man hat nichts weiter nötig als aus dem Strahlenbündel, das von der Antikathode ausgeht, einen bestimmten und zwar den senkrecht zum Projektionsschirm gerichteten Strahl in geeigneter Weise kenntlich zu machen und nun mit diesem einen Strahl die einzelnen Punkte des Umrisses des aufzunehmenden Gegenstandes auf den Schirm zu projizieren und dort zu bezeichnen" (zitiert nach Arnsperger, S. 48).

Einfache Durchführung der Orthodiagraphie.

Zur Durchführung der Orthodiagraphie sind verschiedene zum Teil recht komplizierte Apparate konstruiert worden. Wir wollen hier in möglichst einfacher Weise zum Ziel kommen. (Fig. 2.) Der Schirm wird vom Patienten mit den Händen fixiert, eine Fensterglasplatte über der Bleiglasplatte angebracht. Nun stellt man die Blende ganz eng, so, daß der Lichtkreis zirka Fünfkronenstück- (Taler-) groß ist. Die einzelnen zu bezeichnenden Punkte des Herzschattens werden nun durch fortgesetzte Verschiebung der so abgeblendeten Röhre nacheinander derartig eingestellt, daß der Kontur des Herzschattens (an der jeweils zu bezeichnenden Stelle) immer das Zentrum des Lichtkreises schneidet. So viel geometrischen Sinn hat wohl jeder Röntgenologe, um das zu treffen. Der so eingestellte Konturpunkt wird mit Fettstift auf dem Fensterglas angemerkt und nachdem die ganze Umrandung in dieser Weise abgegangen wurde, die Glasscheibe abgenommen, ein durchsichtiges Pausenpapier darübergelegt und der Kontur längs der Punkte nachgezogen. Dieses Verfahren, das ungefähr dem Holzknechtschen Blendenkreuzverfahren entspricht, hat sich mir besser bewährt als die maschinellen Punktierungsvorrichtungen, die ja bei wissenschaftlichen Untersuchungen ihre Berechtigung haben mögen. Als Moment der Punktbezeichnung wähle man tiefstes Inspirium und Herzdiastole. Dabei ist das Herz am ruhigsten, das Lungenfeld am hellsten.

Teleröntgenographie.

Ein anderes Mittel, um die Vergrößerung durch die Divergenz der Strahlen zu vermeiden, hat Alban Köhler[1]) angegeben. Es besteht darin, daß man mit der Röntgenröhre in eine Entfernung von zirka 2 *m* von der Rückenseite des Patienten abgeht.

[1]) Köhler, Deutsch. med. Wochenschr. 1908, S. 187.

Die Projektion des Herzschattens ist nach den Berechnungen dann nur um wenige Millimeter größer als die Organsilhouette selbst. Dieses Verfahren, mittels welchem das Herz in seiner natürlichen Größe auch auf der photographischen Platte festgehalten werden kann, wofür man den Ausdruck Teleröntgenographie geprägt hat, ist recht empfehlenswert und wird insbesondere dort geübt werden, wo der Kostenpunkt (eine Platte im Format 30/40 stellt sich doch immerhin auf 3 K) eine geringere Rolle spielt als bei uns.

Herzkinematographie.

Nicht unerwähnt möchte ich schließlich lassen, daß es neuerdings gelungen ist mit Hilfe sogenannter Einschlagaufnahmen, die nur wenige Tausendstel einer Sekunde dauern, einzelne Phasen der Herzaktion photographisch festzuhalten, und zwar durch Anschluß des Röntgenapparates an ein Kymographion bestimmbare Phasen der Herzrevolution. Auf diesem Gebiete haben insbesondere Rieder und Rosenthal in München, ferner Dessauer in Frankfurt gearbeitet und es ist klar, daß durch die serienweise Projektion der so gewonnenen Bilder einer Kinematographie der Herzbewegung nichts mehr Prinzipielles im Wege steht. Für die wissenschaftliche Forschung gewiß eine freudig zu begrüßende Prespektive.

II. Vortrag.

Wir wollen uns heute der röntgenologischen Besprechung der Herzklappenfehler zuwenden und unsere schon gestern vorgestellte Kranke vornehmen, bei der es sich, wie wir wissen, um ein an seinem Mitralostium erkranktes Herz handelt. Das blasende systolische Geräusch an der Spitze, die Kleinheit des Pulses, die Dämpfungsfigur und alle übrigen klinischen Symptome, die nicht in den Rahmen unserer Erörterung fallen, lassen, wie ich bereits erwähnt habe, keinen Zweifel an der Art des Vitiums, das eine Insuffizienz der Mitralklappe darstellt.

Die Herzklappenfehler.

Mitralinsuffizienz.

Das Röntgenbild zeigt uns nun eine Schattenform, die in sehr wesentlicher und sehr charakteristischer Weise von der normalen Herzsilhouette abweicht. Vergegenwärtigen Sie sich die Modellierung des linken Randes unter nichtpathologischen Verhältnissen, so werden Sie sich erinnern, daß wir oben den halbkugelig, die Wirbelsäule überragenden Schatten des Arcus aortae, unten den etwa in einer Neigung von 45° ausladenden Rand des linken Ventrikels vorfanden und zwischen diesen beiden Vorsprüngen ein Zurücktreten des Konturs entsprechend der Arteria pulmonalis und dem linken Herzohr konstatierten. Diese „mittlere Bucht" (Fig. 3, *B*, Tafel I, Fig. 1) ist hier völlig verschwunden. In nahezu gerader Linie zieht der Rand von der stärker gewölbten Spitze bis hinauf zur Gegend der Aortenwölbung. Ich sage ausdrücklich „Gegend" der Aortenwölbung, weil wir diese letztere selbst in unserem Falle bloß vermuten, nicht aber deutlich wahrnehmen können. Und dies ist die zweite charakteristische Veränderung.

Verschwinden der mittleren Bucht.

Zurücktreten der Aortenwölbung.

Wodurch lassen sich nun diese Abweichungen erklären? Um diese Frage zu beantworten, müssen wir auf den Mechanismus unseres Vitiums eingehen.

Mechanismus des Mitralfehlers.

Bei schlußunfähiger Mitralklappe regurgitiert bekanntlich bei jeder Systole Blut in die linke Vorkammer, die dadurch immer mehr und mehr erweitert wird. Die Zunahme des Drucks im kleinen Kreislauf, die ja zum Charakteristikum des Mitralfehlers gehört und auf die ich noch später vom röntgenologischen Standpunkte zu sprechen kommen werde, hat zur Folge, daß der Truncus arteriae

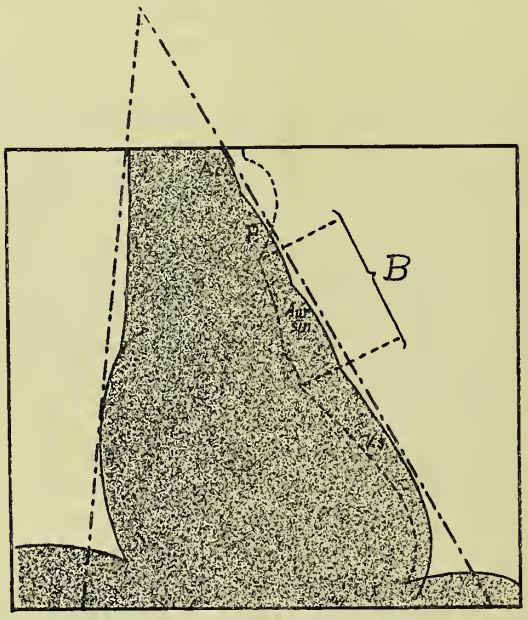

Fig. 3.

Typus des Mitralfehlers. (Orig.)

Ao. Aortenwölbung. *P.* Art. pulmonalis. *Aur. sin.* linkes Herzohr. *V. s.* linker Ventrikel. *B.* „Mittlere Bucht" des linken Herzschattenrandes.

Die gestrichelte Linie gibt die normale Herzsilhouette wieder.
Die gestrichelte und punktierte Linie veranschaulicht die Dreiecksform.

pulmonalis gleichfalls sich erweitert. Beide Anteile der linken mittleren Wölbung, respektive der „mittleren Bucht", springen also weiter ins linke Lungenfeld vor und die Folge davon ist, daß die hier normalerweise vorhandene Konkavität des Randes zur geraden Linie ausgefüllt, manchmal geradezu in eine Konvexität verwandelt ist. Dies betrifft insbesondere häufig die Pulmonalarterie (Fig. 4, *a*),

deren Weite bei Mitralfehlern nach Bamberger die der Aorta oft um Beträchtliches übertrifft.

Da ferner ein großer Teil des Inhaltes des linken Ventrikels in den linken Vorhof zurückgeschleudert wird, gelangt verhältnismäßig wenig Blut in die Aorta, die schlecht gefüllt ist und daher das Vorspringen des Arcus vermissen läßt oder wenigstens in nur vermindertem Maße aufweist.

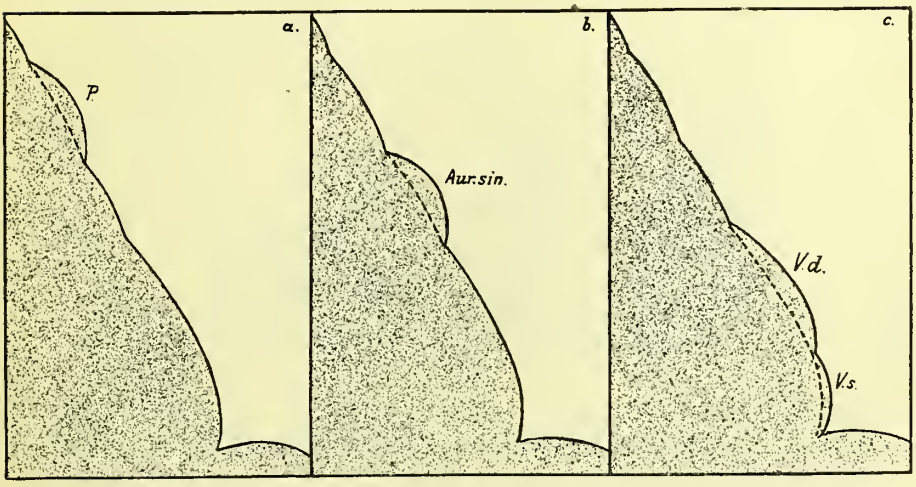

Fig. 4.
Schema der Prominenzen am linken Herzschattenrand beim Mitralfehler. (Orig.)

a) Prominenz des erweiterten Pulmonalisstamms.
b) Prominenz des erweiterten linken Herzohrs.
c) Prominenz des vergrößerten rechten Ventrikels.

Diese beiden Momente — Zurücktreten der Aortenwölbung, Vorrücken der linken Vorhofswölbung und Pulmonaliswölbung, verleihen der Herzform beim Mitralvitium einen dreieckigen Charakter, „Mitralform." der durch die im vorgeschrittenen oder dekompensierten Zustande (r. Vorhof) noch hinzutretende Verbreiterung der rechten Herzhälfte eine weitere Verschärfung erfährt. Der röntgenologische Dialekt spricht daher geradezu von einer „Mitralkonfiguration" des Herzschattens, ein Ausdruck, der um so passender gewählt ist, als auch die Stenose des mitralen Ostiums eine ähnliche Formveränderung erzeugt. Davon später.

Nachdem wir uns nunmehr einen allgemeinen Eindruck von der dreieckigen Herzgestalt bei unserer Patientin gemacht haben, wollen wir noch einige Details nachtragen. Beobachten wir zunächst den Schatten des linken Ventrikels, so fällt uns auf, daß er im Vergleich zur Norm nach links verbreitert ist. Die Pulsation bietet keine Besonderheiten. Die Exkursionsgröße ist jedenfalls nicht abnorm vermehrt. Die Herzspitze hat aber eine eigentümliche Deformierung erfahren.

Form der Herzspitze.

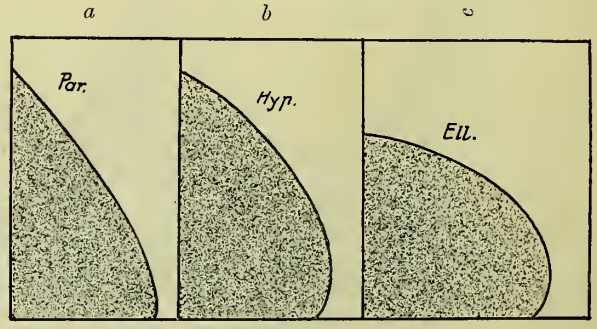

Fig. 5.

Schema der Deformationen des linken Ventrikelkonturs. (Orig.)
Par. Normale parabolische Gestalt. *Hyp.* Hyperbolische Gestalt bei exzentrischer Hypertrophie (Dilatation vorwiegend). *Ell.* Elliptische Gestalt bei konzentrischer Hypertrophie (Hypertrophie vorwiegend).

Exzentrische und konzentrische Hypertrophie.

Schematisieren wir uns den Kontur des linken Ventrikels beim normalen Herzen, so können wir ihn am besten mit einer parabolischen Linie wiedergeben (Fig. 5 *a*). Hier ist diese Linie zu einer hyperbolischen umgestaltet (Fig. 5 *b*), sagen wir ausgeweitet. Die Herzspitze ist größer und flacher geworden. Ich möchte diese Veränderung hauptsächlich auf die exzentrische Form der Hypertrophie zurückführen, um so mehr, als wir ja auch aus den Sektionsbefunden wissen, daß bei der Mitralinsuffizienz die Wand des linken Ventrikels gar nicht besonders dick wird. Wohl kommt es zur Überfüllung des linken Ventrikels seitens des einen Mehrgehalt an Blutmasse führenden linken Vorhofs, doch trifft diese Überfüllung den linken Ventrikel zur Zeit seiner Diastole, wirkt also hauptsächlich im Sinne einer Erweiterung, während bei der Systole ja sogar ein Weg mehr als normal offen steht, nämlich nicht

nur der in die Aorta, sondern auch der durch die schlußunfähige Mitralklappe in den linken Vorhof. Erst die Hypertrophie des rechten Ventrikels bietet da ein kompensatorisches Hemmnis (via Lungenkreislauf).

Es ist zweckmäßig, an der Anschauung festzuhalten, daß es hauptsächlich die systolische Mehrleistung ist, die zur Muskelzunahme der Herzkammer führt. So z. B. bei der Aortenstenose, wo wir auch eine ganz andere Form des linken Ventrikels im Röntgenbilde konstatieren (nämlich eine elliptische; Fig. 5 *c*).

Bekanntlich führt aber anderseits die Insuffizienz der Mitralklappe zur exquisiten Hypertrophie und Erweiterung des rechten Ventrikels. Die Schlußunfähigkeit des Ventils bewirkt eine Rückstauung des Blutes bis in die Lungenvenen hinein, die klappenlos sind, es kommt zu erhöhtem Druck im kleinen Kreislauf, gegen den der rechte Ventrikel systolisch ankämpft und dabei hypertrophisch wird.

Hypertrophie des rechten Ventrikels anfänglich röntgenologisch nicht sichtbar.

Die anfänglichen Stadien dieser Hypertrophie machen sich röntgenologisch nur wenig geltend. Da der rechte Ventrikel die am Schirmbilde unsichtbare Vorderfläche des Herzens einnimmt und sich demgemäß zunächst in sagittaler Richtung vergrößert, wird seine Volumszunahme infolge der Verdrängung der vorderen Lungenränder wohl schon zur Dämpfungsvermehrung geführt haben können, noch ehe sich sein rechter Rand soweit vorgeschoben hat, daß er zur Überragung des rechten Vorhofschattens führen kann. Dies tritt allerdings im späteren Verlaufe ein, zumal, wenn es auch noch zur Dilatation dieses Herzabschnittes gekommen ist. In den frühen, kompensierten Stadien unseres Herzfehlers finden sich öfters Differenzen zwischen dem perkutorischen Befunde und dem Röntgenbefunde. So messen wir z. B. hier einen Medianabstand rechts von 4 *cm*, also keine orthodiagraphisch nachweisbare Verbreiterung nach rechts, während die Angabe in der Krankengeschichte eine Verbreiterung der absoluten Herzdämpfung nach rechts um 2 *cm* ausweist.

Orthodiagramm, absolute und relative Dämpfung.

Ich möchte bei dieser Gelegenheit erwähnen, daß man im allgemeinen zwischen dem Orthodiagramm und der Dämpfungsfigur nur dann Übereinstimmung erwarten darf, wenn zur Bestimmung der letzteren die Perkussion der sogenannten „relativen" Dämpfung als Grundlage genommen wurde, da ja die „absolute" mit den Organgrenzen nichts zu tun hat.

Dimensionen des vorgeschrittenen Mitralfehlers.

Bei weiter vorgeschrittenen Fällen von Mitralklappenfehlern wächst selbstverständlich die quere Herzbreite immer mehr und mehr, Medianabstandsummen von 16 bis 18 *cm* sind keine Seltenheiten. Dabei tritt in diesem späteren Stadium die Zunahme der rechten Herzhälfte auch orthodiagraphisch deutlich zu Tage, indem die Proportionalität zu gunsten des rechten Medianabstandes gestört ist. So messen wir z. B. bei 15 *cm* Totalbreite nicht 5 *cm* rechts und 10 *cm* links, was dem ursprünglichen Verhältnisse von 1 : 2 entsprechen würde, sondern z. B. 6 *cm* rechts, 9 *cm* links, ja selbst 7 *cm* rechts, 8 *cm* links.

Der linke Vorhof beim Mitralfehler.

Die Stauung im linken Vorhof, die Erhöhung des Lungenkreislaufswiderstandes, Hypertrophie des rechten Ventrikels, schlechte Füllung der Aorta — all dies finden wir auch bei dem anderen Vitium der Mitralklappe bei der Stenose dieses Ostiums. Es darf uns daher nicht wundernehmen, wenn wir röntgenologisch auch bei diesem Herzfehler eine ähnliche Herzfigur erblicken wie bei der Insuffizienz, zumal die Kombination dieser beiden Störungen ja eine so häufige ist. Doch ist die Stauung im Vorhof hier womöglich eine noch größere, da er sein Blut gegen den linken Ventrikel nur schwer entleeren kann, und so kommt es denn bei der Mitralstenose sehr häufig zu einer geradezu konvexen Vorwölbung des linken Herzohrs, das als kastanien- ja kleinapfelgroßer prominierender Schatten imponieren kann, an dem man ganz eigenartige Pulsationsphänomene sieht (Fig. 4, *b*), die den Mechanismus der Ventilstörung erkennen lassen. Mit jeder Kammersystole füllt sich das Herzohr infolge der Insuffizienz der Klappe vom Ventrikel aus rapid an. Die Wand wird förmlich hinausgeschleudert, um dann während der Ventrikeldiastole eine äußerst langsame wurmförmige Kontraktion seiner hypertrophierten Wand zu vollführen, die anzeigt, wie das Blut durch die zu enge Klappe mühevoll in die Kammer hineingepreßt wird. Diese Vitien mit ihren enorm dilatierten Vorhöfen sind es, welche, was zuerst Ortner[1]) im Jahre 1897 beschrieben hat, durch Druck auf den linken Nervus recurrens zur Paralyse des letzteren führen können. Da in solchen Fällen durch den gesteigerten Druck im kleinen Kreislauf auch die Arteria pulmonalis abnorm ausgeweitet wird, sieht man im Röntgenbilde nicht selten die linke mittlere Bucht in zwei

Recurrenslähmung.

---

[1]) Ortner, Wien. klin. Wo. 1897, p. 753.

nebeneinanderliegende Konvexitäten verwandelt, von denen die obere der Lungenarterie, die untere dem Herzohr angehört. Auch die abnorme Erweiterung der Lungenarterie allein kann zur Recurrensparalyse führen, worauf Friedrich Kraus[1]) und insbesondere Hofbauer[2]), der den ersten einschlägigen Fall auch durchleuchtet hat, hinwies. Ich möchte aus meiner eigenen Beobachtung einen Fall erwähnen, bei welchem im Röntgenbilde sich eine ganz exquisite Erweiterung der Pulmonaliswölbung bei Mitralstenose gefunden hat und bei dem auch Recurrensparalyse vorhanden war. Die Sektion ergab, daß der Truncus arteriae pulmonalis mehr als doppelt so weit war als die Aorta, der Vorhof aber nicht besonders dilatiert erschien. Es bestand eine nur geringfügige Stenose der Mitralis. Diese hatte jedoch genügt, um den Lungenkreislaufsdruck derartig zu erhöhen, daß die infolge vorausgegangener Lues veränderte Wand der Lungenarterie diesem Drucke nachgegeben hatte und es, analog der so gewöhnlichen diffusen Aortendehnung, hier zu einer diffusen Pulmonalisdehnung gekommen war.

Erweiterung des Lungenarterienstammes.

Recurrensparalyse aus dieser Ursache.

Wir gelangen nunmehr zu der den Mitralvitien gemeinsamen Lungenkreislaufstörung und ihren röntgenologischen Symptomen. Wenn wir das Durchleuchtungsbild unserer Patientin nochmals betrachten, so fällt uns auf, daß trotz weicher, kontrasterzeugender Röhre die Differenz zwischen Lungenhelligkeit und Herzschattenintensität entschieden viel geringer ist als beim normalen Thoraxbilde. Die Ursache dieses Phänomens, das wir bei Mitralfehlern konstant und in den späteren Stadien derselben erst so recht deutlich finden, liegt in der Dichtigkeitszunahme der Lunge durch die sogenannte rote Induration. Aus der pathologischen Anatomie erinnern Sie sich gewiß an diese fleischartig gewordenen Lungen. Wie das Gewicht und Aussehen dabei eben dem des Fleisches genähert ist, so nähert sich auch auf unserem Schirmbilde die Schattenstufe dieser luftleereren Lunge der des Herzfleisches. Dies kann so hochgradig werden, daß man oft Mühe hat die Ränder des Herzschattens scharf zu erkennen.

Stauungsinduration der Lunge.

Ein zweites sehr eindrucksvolles, freilich relativ seltenes Phänomen ist der röntgenologisch sichtbare Lungenvenenpuls, den ich

[1]) Kraus, Verhandl. d. Kongr. f. inn. Medizin 1900, 609.

[2]) Hofbauer, Wien. klin. Wo. 1897, p. 753.

vor zirka einem Jahre zuerst beschreiben konnte und den ich seither achtmal wieder gesehen habe.[1] [2]) So wie bei der Insuffizienz der Tricuspidalklappe infolge der Rückstauung des Blutes durch den rechten Vorhof bis in die Jugularvenen der bekannte „positive Venenpuls" auftritt, so muß naturgemäß bei der Schlußunfähigkeit des mitralen Ostiums dasselbe Ereignis mit jeder Ventrikelkontraktion bezüglich der Lungenvenen auftreten. Diese letzteren sind allerdings der direkten Beobachtung nicht zugänglich. Mittels der Röntgenstrahlen aber können wir unter günstigen Bedingungen doch Einblick auch in diese Region erhalten.

Positiver Lungenvenenpuls.

Wie Ihnen wohl aus der von röntgenologischen Fachausdrücken schon vielfach durchsetzten, allgemeinen medizinischen Literatur bekannt sein dürfte, gibt es einen sogenannten Hilusschatten, d. h. die Gebilde der Lungenwurzel erscheinen auf dem Durchleuchtungsbilde in Form dieser symmetrischen, schmetterlingsflügelförmig zu beiden Seiten des Herzens angeordneten Schattenbildungen, die ich Ihnen hier zeige. Es hat eine jahrelange Kontroverse darüber bestanden, was eigentlich das anatomische Substrat dieser Hilusschatten sei. Die einen meinten, es seien die Bronchien, andere die Lungendrüsen, noch andere die Blutgefäße. War es schon a priori anzunehmen, daß die lufterfüllten Bronchien, ferner die normalerweise wohl nur sehr kleinen Lungendrüsen inmitten der hellstrahlenden Lunge wohl kaum die Ursache so intensiver Schatten sein können, so wurde die Gefäßnatur der erwähnten Hilusschatten vollends erwiesen durch eben jenes Phänomen, das ich nun besprechen möchte. Macht man die Blende der Durchleuchtungsvorrichtung ganz eng, wodurch größerer Kontrast erzielt wird, und entfernt man den Durchleuchtungsschirm auf zirka einen halben Meter von der Thoraxwand, wodurch die besprochenen Schattenstreifen sehr vergrößert erscheinen, und beobachtet man nun mit voller Aufmerksamkeit den Hilus der Lunge, so sieht man in nicht sehr seltenen Fällen von Mitralinsuffizienz, speziell bei gleichzeitiger Stenose des Ostiums, die Hilusschattenverzweigungen, insbesondere im rechten Unterlappen mit jeder Herzsystole anschwellen, man sieht ge-

Pulsierende Hilusschatten.

[1]) Schwarz, Wien. klin. Wo. 1910, 24.

[2]) Vor einigen Tagen hat Kienböck (Sitzung der W. Gesellschaft für innere Medizin vom 11. Mai 1911) gleichfalls einen Fall von pulsierenden Hilusschatten bei Mitralstenose und Insuffizienz demonstriert.

radezu eine Art rinnende Bewegung, die Verzweigungen spreizen sich voneinander, um dann in der Diastole unter gleichzeitiger Abschwellung sich wieder zu nähern. So wie wir bei der Tricuspidalinsuffizienz den positiven Venenpuls in den Körpervenen konstatieren, so tritt eben bei der Mitralinsuffizienz dasselbe Phänomen in den Lungenvenen ein. Es sind aber nur ausnahmsweise günstige Verhältnisse, welche die röntgenologische Sichtbarkeit des Phänomens ermöglichen. Es ist einleuchtend, daß bei der Zartheit des Bildes der Lungengefäßverzweigung im allgemeinen eine gewisse, sehr hohe Intensität des Lungenvenenpulses vorhanden sein muß, um bei der Durchleuchtung wahrnehmbar zu werden. Begünstigende Momente sind nach meiner Erfahrung, erstens insbesondere die Kombination von Insuffizienz der Klappe mit Stenose des Ostiums, ferner diejenigen Fälle von relativer Mitralinsuffizienz, die bei Aortenfehlern mit hochgradig hypertrophisch gewordener Muskulatur des linken Ventrikels auftreten, wo das Blut mit großer Kraft ins Atrium zurückgetrieben wird. In diesen letzteren Fällen ist das Phänomen kein konstantes. Bei Besserungen der Dilatation, also beim Aufhören der relativen Insuffizienz verschwindet es wieder. Es mag hier Erwähnung finden, daß auch in zwei Fällen von Morbus Basedowi mit systolischen Geräuschen an der Spitze Pulsation der Lungengefäße gesehen werden konnte. Auch hier dürfte es sich um sogenannte relative Insuffizienzen der Mitralklappe gehandelt haben.

Bei Mitralfehlern.

Bei Aortenfehlern mit relativer Mitralinsuffizienz.

Bei Morbus Basedowi.

Anschließend an den hier mehrfach gefallenen Ausdruck der relativen Mitralinsuffizienz möchte ich hervorheben, daß diese bei der Dilatation des linken Ventrikels aus differentesten Ursachen klinisch auftretenden Ventilstörungen bei längerem Bestehen auch röntgenologisch gewöhnlich zu der charakteristischen mitralen Konfiguration führen. So finden wir nicht selten bei der durch Aortensclerose bedingten Herzvergrößerung im späteren Stadium neben der für die Aortenerkrankung charakteristischen röntgenologischen Herzform, auf die wir im nächsten Vortrage näher eingehen werden, auch noch die Ausfüllung der mittleren Bucht, die wir eben als mitrale Komponente kennen gelernt haben. Sie sind dann eben dauernd geworden und führen, wie Romberg sich ausdrückt, klinisch zu allen Folgezuständen eines organischen Herzfehlers. Die röntgenologische Formveränderung macht davon keine Ausnahme. (Siehe Fig. 8.)

Die relativen Mitralinsuffizienzen.

Es erübrigt noch einige spezielle morphologische Veränderungen des Herzschattens im Rahmen unseres heutigen Themas zu erörtern. Bei reiner Mitralstenose, die isoliert übrigens recht selten auftritt, ist der linke Ventrikel aus leicht verständlichen mechanischen Gründen nicht dilatiert. Wohl aber der rechte, der nach Bamberger die normalen Dimensionen nicht selten um das Doppelte überschreitet und den linken Ventrikel soweit nach hinten drängen kann, daß bei der Ansicht von vorn von dem letzteren nur ein ganz schmaler Streif zu sehen ist. Daher dürfte es kommen, daß man bei Mitralstenosen nicht selten eine Art Teilung der linken unteren Wölbung in zwei flache Konvexitäten vorfindet, die gleichzeitig pulsieren und von denen die eine und zwar die obere dem rechten, die untere dem linken Ventrikel angehört. (Grödel.) Es überschneiden sich hier eben die Konturen der genannten Herzabschnitte. (Fig. 4, *c*.)

Großer rechter Ventrikel, links randbildend.

Eine besondere Würdigung verdient noch das Verhalten des linken Vorhofs, der ja bekanntlich bei den besprochenen Vitien stark erweitert ist. Daß er am linken Herzrande konvex vorspringen kann, daß er ferner oben zum Druck auf den linken Nervus recurrens führen kann, ist bereits mitgeteilt worden. Aber auch nach hinten wölbt er sich mächtig vor. Interessante anatomische und röntgenologische Studien haben vor ganz kurzer Zeit Kovacs und Störk[1]) darüber angestellt. Sie haben gefunden, daß bei Mitralfehlern der Oesophagus, der bekanntlich unterhalb der Bifurkation der Trachea hart hinter dem linken Vorhofe verläuft, durch die Erweiterung des letzteren einerseits von vorn nach hinten komprimiert, anderseits von links nach rechts dislociert wird. Vor dem Röntgenschirm läßt sich die innige Beziehung, die zwischen diesen beiden Organen besteht, sehr gut dadurch veranschaulichen, daß man eine Wismutkapsel von zirka ein Zentimeter Kaliber schlucken läßt und dabei den Patienten in schräger Richtung von links hinten nach rechts vorn durchleuchtet. In dieser Stellung, die eine große diagnostische Bedeutung hat und auf die wir später ausführlich zurückkommen werden, kann man die Passage des Wismutbissens durch die Speiseröhre bequem verfolgen. Gelangt die Kapsel in die Höhe des Vorhofes, so sieht man auch unter normalen Verhältnissen deutliche pulsatorische Bewegungen derselben, welche der Ventrikelkontraktion

Oesophaguskompression durch den linken Vorhof.

[1]) Kovacs und Störk, Wien. klin. Wo. 1910, Nr. 42.

entgegengesetzt-phasig sind und die so deutlich sind, daß Porges in Gemeinschaft mit mir erfolgreich den Versuch machen konnte, durch Vorbeiziehen eines photographischen Films die Bewegungen der Kapsel in der Art einer Kurve aufzuschreiben. In unserem Falle hier, wo der linke Vorhof vergrößert ist, zeigt sich nun geradezu ein Steckenbleiben der Kapsel und es gelingt erst durch Nachtrinken großer Flüssigkeitsmengen die Kapsel weiterzutreiben. Kovacs und Störk sprechen demgemäß von einer Deviation und Kompressionsstenose des infrabifurkalen Speiseröhrenanteils bei Vergrößerung des linken Vorhofes. Interessant ist, daß die Passagestörung von dem Patienten meist nicht empfunden wird.

III. Vortrag.

Die Aortenfehler.

Wir kommen heute zu den durch Erkrankung der Aortenklappen bedingten Vitien im Röntgenbilde und wollen auch hier wiederum zunächst die Insuffizienz dieser Klappe besprechen. Ich bin in der Lage, Ihnen die zwei kardinalen Typen dieses so häufigen Herzfehlers zu zeigen.

Aorteninsuffizienz.

Der 60jährige hier vorgestellte Patient bietet alle klinischen Zeichen der vorgeschrittenen Arteriosklerose. Über den Aortenklappen hört man deutlich das charakteristische sausende diastolische Geräusch, keinen zweiten Ton. Pulsus celer.

Die Durchleuchtung ergibt nun einen ganz enorm großen Herzschatten, der nach rechts 6 *cm* weit von der Mediane, links aber gar bis an die seitliche Thoraxwand heranreicht, im ganzen quer über dem Zwerchfell 18 *cm* mißt. (Tafel I, 2.) Solch ein Herz wird wohl mit Recht die Bezeichnung Cor bovinum verdienen. Betrachten wir die Kontur des linken Ventrikels, so sehen wir auch hier die parabolische Linie der Norm in eine hyperbolische verwandelt, was wir schon in unserer vorigen Vorlesung als charakteristisch für die exzentrische Hypertrophie angegeben haben. In unserem Falle ist die Erweiterung dieses Herzabschnittes soweit gediehen, daß die linke untere Lungenpartie zwischen ihm und der Thoraxwand fast ganz verdrängt respektive komprimiert ist und wir eigentlich nur beim tiefsten Inspirium die Herzspitze deutlich differenzieren können. Dann sinkt das Zwerchfell, die Herzspitze rückt etwas gegen die Mittellinie zu und durch die Lüftung der eingeklemmten atelektatischen Lunge schiebt sich ein Helligkeitsstreifen zwischen den Schatten der Brustwand und den Schatten des linken Ventrikels ein. Ich möchte hier gleich einen Umstand besprechen, der öfter zu Kontroversen zwischen

dem Kliniker und dem Röntgenologen geführt hat und dessen Aufklärung wir insbesondere dem um die Röntgenologie des Herzens so verdienten Grödel verdanken. Da, wie Sie eben gesehen haben, der linke Ventrikel hier so groß geworden ist, daß er auch noch an die seitliche Partie der Brustwandung innen sich anlegt oder ihr wenigstens sehr nahe kommt, so ergibt sich daraus, daß die

Divergenzen zwischen Perkussion und Orthodiagramm bei großem linken Ventrikel.

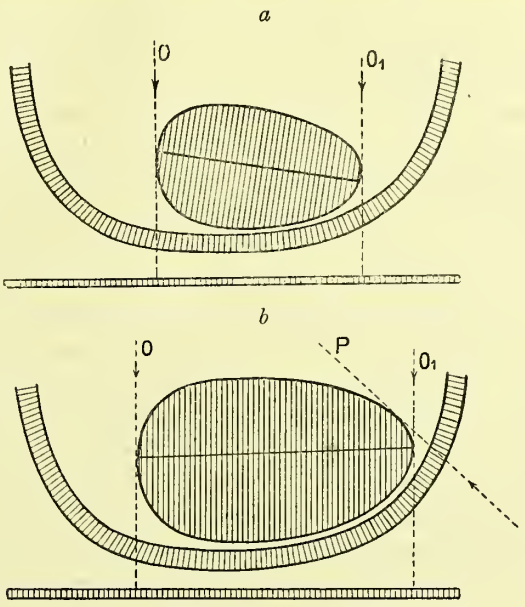

Fig. 6.

Verhältnis zwischen Dämpfungszone und Schattenbild nach Grödel.

a) bei normalem Herzen,

b) bei vergrößertem Herzen.

O O_1 Orthodiagraphische Projektion. *P* Perkussion.

Dämpfung sich auch auf die gekrümmte seitliche Thoraxfläche erstrecken muß. Unser Schattenprojektionsbild wird aber nur auf die frontale Ebene des Schirmes geworfen. Wie aus der obenstehenden Zeichnung (Fig. 6) ersichtlich, fällt unter solchen Verhältnissen die Dämpfungsbreite viel größer aus als die Projektion des Herzschattens, und es darf uns daher nicht wundernehmen, wenn die perkutorischen Zahlen mit den orthodiagraphischen nicht übereinstimmen.

Eine weitere Konsequenz der enormen Größe des linken Ventrikels ist, daß seine Unterfläche das linke Zwerchfell fast ganz bedeckt, so daß wir vom letzteren nichts mehr sehen können. Dieser vergrößerten Masse des Ventrikels entspricht aber auch ein sehr erhöhtes Gewicht desselben. Lassen wir unseren Patienten ein halbes Glas Wasser derart austrinken, daß er nur kleine Schlucke nehmen darf und dabei jedesmal glucksend Luft mitzuschlucken aufgefordert wird, so gelingt es, die Pars cardiaca des Magens aufzublähen und dadurch das linke Zwerchfell zur Anschauung zu bringen. Sie sehen nun hier, daß es um zirka 4 *cm* tiefer steht als auf der rechten Seite, während normalerweise das linke Zwerchfell nur um zirka einen halben Zentimeter unterhalb des Niveaus des rechten zu liegen kommt. Ja es kann geschehen, daß durch einen überschweren linken Ventrikel das linke Zwerchfell gegen das Magenlumen geradezu konvex nach unten vorgestülpt wird, ein Verhalten, das wir nur bei der Ansammlung sehr großer Flüssigkeitsmassen in der linken Pleurahöhle wiederfinden. Grödel bildet einen solchen Fall ab, und ich selbst habe gemeinsam mit Jürgensen[1]) mehrfach derartiges beobachtet. Es wird am Platze sein, einiges über die Beziehung solch großer linker Ventrikel zu den wechselnden Blähungszuständen der Pars cardiaca des Magens zu besprechen. Recht häufig begegnet man bei Personen des höheren Alters, in welchem wir die arteriosklerotischen Symptome auftreten sehen, der Angabe, daß nach dem Essen und insbesondere nach dem Genuß schwer verdaulicher, zur Gasbildung im Magen Anlaß gebender Speisen ein sehr unangenehmes Opressionsgefühl in der Herzgegend auftritt. Die Engländer haben hiefür den Ausdruck „dyspeptic heart" geprägt und Jürgensen[1]) ist an der I. medizinischen Klinik diesen Verhältnissen genauer nachgegangen. Er hat dabei gefunden, daß beim großen linken Ventrikel die Aufblähung des Magens mit einer beträchtlichen Erhöhung des Blutdruckes einhergeht und er hat dabei am Röntgenschirme beobachten können, wie ein solcher vergrößerter linker Ventrikel durch die nach verabreichter Brausemischung auftretende Höherdrängung des Zwerchfells von hintenher geradezu gegen die vordere Thoraxwand gepreßt wird, so daß die akut eintretende sehr beträchtliche

Zwerchfellbelastung durch den großen linken Ventrikel.

Magenblähung und Kreislaufstörung.

---

[1]) Jürgensen, Archiv für Verdauungskrankheiten. 1910, 419.

Raumbeengung am nicht gesunden Herzen das Entstehen sehr beträchtlicher Störungen verständlich macht. Bei kleinem Herzen wird eine Aufblähung der Pars cardiaca des Magens derartiges deshalb nicht bewirken können, weil ein kleiner linker Ventrikel nur zum Teil in dem Bereich der „Magenblase" liegt und wegen seiner Kleinheit eine Raumbeengung eben nicht so leicht eintritt.

Wir haben uns ausführlicher mit der Größe des linken Ventrikels beschäftigt und gehen nun über zu dem zweiten hervorstechendsten Charakteristikum der Aorteninsuffizienz: Zur Beschaffenheit des Aortenschattens selbst. Ganz allgemein können wir sagen, daß bei jeder Schlußunfähigkeit der Aortenklappen, sei es auf endocarditischer, sei es auf luetischer, sei es auf arteriosklerotischer Basis, die Aortenwandung einer gewaltigen Überdehnung durch die aus dem regurgitierend überfüllten, erweiterten und hypertrophischen linken Ventrikel mit großer Wucht herausgeschleuderten großen Blutmassen ausgesetzt ist. Diese Überdehnung führt zu einer Erweiterung des Aortenschattens, die alle denkbaren Grade erreichen kann und deren Intensität hauptsächlich von der Beschaffenheit und Elastizität der Aortenwand selbst abhängen wird. Wir finden daher die geringsten Grade dieser Erweiterung dort, wo die Aortenwand selbst gesund und nur die Klappen allein (Endocarditis rheumatica obsoleta) das Erkrankte sind. Wir finden anderseits die höchsten Grade bei den durch Lues und Arteriosklerose bedingten Aorteninsuffizienzen. Führt ja doch bei kranker Aortenwand schon der normale Füllungsmechanismus (intakte Klappen) zu jenen Erweiterungen des Aortenschattens, denen wir im Röntgenbild so häufig begegnen.

Erweiterung der Aorta.

Um es also zu wiederholen, der Aortenklappeninsuffizienz aus verschiedensten Ursachen ist röntgenologisch eine Verbreiterung des Aortenschattens gemeinsam. Dies bedingt auf dem frontalen Durchleuchtungsbilde zwei Abweichungen von der Norm. Einerseits beträchtliches Hervorspringen der Aortenwölbung am linken Rande, anderseits konvexe Prominenz des rechten Randes der Aorta ascendens. Die Zelerität des Pulses macht sich überdies, wie Sie sehen, in den Exkursionen der Aortenränder deutlich bemerkbar. Das Hervortreten der Aortenwölbung links, zugleich mit dem Umstande, daß für die Pulmonaliswölbung und die linke Vorhofswölbung kein Grund einer Erweiterung besteht, bewirkt ein sehr deutliches Einspringen der mittleren Bucht, das durch die mäch-

tige Ausladung des linken Ventrikels noch weiter verstärkt wird. Es erhält also der linke Herzschattenrand im Gegensatz zur mitralen Konfiguration, bei welchem wir einen nahezu geradlinigen Verlauf von der Spitze bis zum Aortenbogen hatten, eine sehr charakteristische und scharf ausgeprägte Modellierung, eine „aortische Form". (Fig. 7.) Daß natürlich im Falle einer hinzutretenden relativen Mitralinsuffizienz die mittlere Bucht ausgefüllt sein kann, ist bereits erwähnt

Die aortische Herzschattenform.

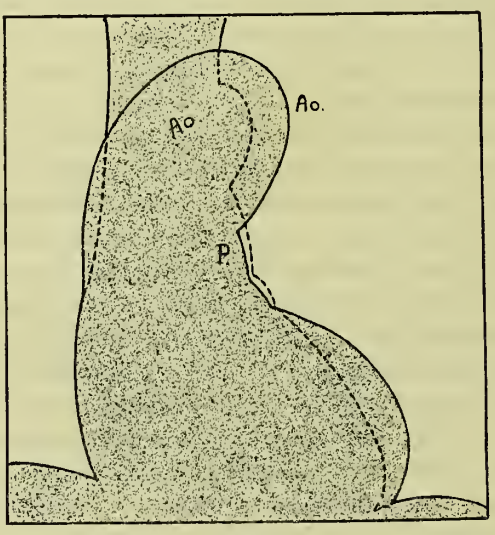

Fig. 7.
Aortische Form des Herzschattens. (Orig.)

worden. (Fig. 8.) Noch immer aber wird dann das Vorspringen der Aortenwölbung die aortische Komponente verraten. In gleicher Weise gilt das eben Gesagte für von vornherein bestehende Kombinationen eines organischen Mitral- und Aortenfehlers z. B. auf rheumatischer Grundlage.

Wir wollen nunmehr die Durchleuchtung dieses Patienten abbrechen, da ich über die Aortenveränderung, die ein sehr wichtiges Kapitel der röntgenologischen Thoraxuntersuchung darstellt, am Ende dieser Vorlesung ja noch ausführlich zu sprechen haben werde. Ich möchte mir erlauben Ihnen jetzt diesen 30jährigen Mann vorzustellen, der laut klinischer Diagnose an einer ziemlich reinen Stenose des Aortenostiums auf Grundlage einer Endocarditis rheu-

Aortenstenose.

matica leidet. (Tafel I, Fig. 3.) Der Herzschatten ist nicht wesentlich verbreitert. Er mißt quer über dem Zwerchfell 12 *cm*, was also ungefähr der Norm entsprechen würde. Auffällig ist dagegen die Form des linken Ventrikels, die Grödel treffend durch die Bezeichnung „liegende Eiform" wiedergibt. Sie sehen hier das klassische Röntgenbild einer konzentrischen Ventrikelhypertrophie und wenn wir früher bei der exzentrischen Hypertrophie die Ausweitung der normalen parabolischen Linie in die hyperbolische hervorgehoben haben, so

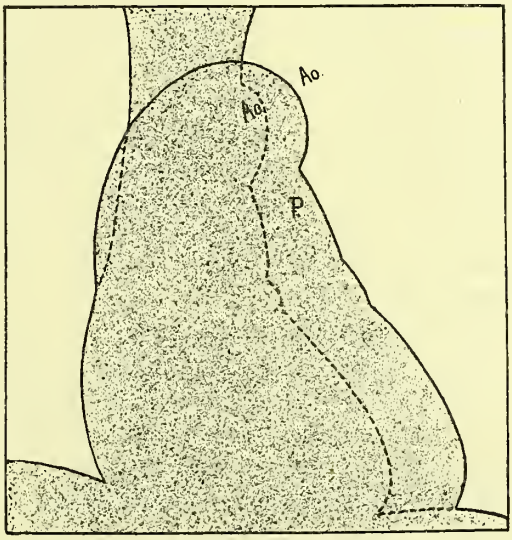

Fig. 8.
Aortische und mitrale Konfiguration. (Orig.)

können wir hier von einer Umwandlung der Parabel in eine Ellipse reden (s. Fig. 5, *c*). Auch durch diese Deformation wird das Einspringen der mittleren Bucht verschärft. Befremdend dürfte Ihnen, meine Herren, vorerst das Verhalten der Aorta erscheinen, von der Sie wahrscheinlich voraussetzen, daß infolge der Stenose des Ostiums und der damit einhergehenden schlechteren Füllung des Gefäßrohres eine Verschmälerung dieses Schattens in Erscheinung treten müßte. Dies ist nun nicht der Fall und in den nicht wenigen Fällen von Aortenstenose, die ich vor dem Röntgenschirm gesehen habe, habe ich eine Verschmälerung des Aortenschattens eigentlich auch

nie mit Sicherheit bemerken können. Woran dies liegt, kann ich nicht einwandfrei angeben. Vielleicht hat die geringere Gefäßfüllung doch keinen so großen Einfluß auf die Ausladung der Abbiegungsstelle, wie man geneigt ist anzunehmen. Vielleicht spielt aber hier der Umstand mit, daß die Aortenstenose so selten ganz rein vorkommt und fast in 90 % auch mit einer gewissen Insuffizienz der Klappe verbunden ist, die oft auskultatorisch ganz in den Hintergrund treten kann.

Die Aortendehnung.

Wir wollen nun, meine Herren, wieder unseren ersten Patienten vornehmen, bei dem wir uns noch mit der Besprechung des pathologisch veränderten Aortenschattens im besondern zu befassen haben. Ich muß Sie hier mit einer etwas eingehenden Erörterung aufhalten, da es sich um ein äußerst wichtiges Kapitel handelt. Wie Ihnen aus dem ersten Vortrag noch erinnerlich sein dürfte, soll normalerweise vom Aortenschatten nur der Übergang des Bogens in den absteigenden Teil sichtbar werden. Der aufsteigende Ast der Aorta thoracica wird von dem Wirbelsäuleschatten ganz verdeckt, der absteigende verbirgt sich hinter dem Pulmonalisschatten und tiefer unten hinter dem Herzschatten selbst. Vergleichen wir damit das Bild, das uns in unserem Falle entgegentritt, so sehen wir (Fig. 7) einerseits auf der rechten Seite den Mittelschattenrand gebildet durch eine flache bei jeder Herzsystole pulsatorisch erschütterte Vorwölbung, wir sehen außerdem die Aortenwölbung links doppelt so weit hervortreten als unter normalen Verhältnissen. Fällen wir durch diese beiden äußersten Ausladungen dieses zweifellos verbreiterten Schattens orthodiagraphisch je eine Senkrechte und messen wir den Abstand derselben, so kommen wir auf einen Betrag von $6^1/_2$ *cm*, während unter gleichen Verhältnissen gemessen die Norm $4^1/_2$ *cm* darstellt. Es handelt sich also um denjenigen Zustand, welchen man diffuse Expansion des Aortenschattens nennt. Infolge des Elastizitätsverlustes der Wand, hier auf Grund arteriosklerotischer Veränderungen, ist nicht nur das Lumen des Aortenrohres weiter geworden, es hat auch die Länge desselben zugenommen, so daß es sich in einen größeren Bogen legen mußte. Während die Aorta ascendens unter normalen Verhältnissen annähernd in der Mediane aufsteigt und oben in kleiner Krümmung in die links hart neben der Wirbelsäule gelegene Aorta descendens übergeht, hat hier die Längsdehnung dieses Gefäßstammes bewirkt, daß sein aufsteigender Teil sich rechts von der Mediane gegen das rechte Lungenfeld vor-

bauchen muß, daß die Krümmung des Bogenanteiles bedeutend gewachsen ist, und daß dessen Übergang in die Aorta descendens gleichfalls weiter in das linke Lungenfeld sich vorwölbt. Was wir also gemessen haben, sind die äußersten Punkte der erweiterten Gefäßschlinge im ganzen genommen, nicht etwa das Lumen des Aortenrohres selbst, das wir in dieser Durchleuchtungsrichtung gar nicht beurteilen können. Ich komme noch später darauf zu sprechen.

Der vorliegende Fall von diffuser Aortendehnung muß als ein keineswegs sehr hochgradiger bezeichnet werden. Ohne mich vorläufig auf das ätiologische Moment der diffusen Expansion der Aorta näher einzulassen, möchte ich nur erwähnen, daß noch viel höhere Grade von Schattenverbreiterung zur Beobachtung gelangen. Dies trifft insbesondere dann zu, wenn die Aorta descendens so stark von der Dehnung betroffen wird, daß sie nicht nur (wie gewöhnlich) in ihrem Bogenanteil, sondern auch in ihrem ganzen weiteren Verlaufe sich mit stark konvexer Krümmung links vom Pulmonalis- und Herzschatten ins Lungenfeld hinausschiebt. In solchen Fällen bekommt man auf dem frontalen Durchleuchtungsbilde geradezu den Eindruck einer kugeligen allseits pulsierenden Schattenbildung, die bis Kindskopfgröße erreichen kann und die von unerfahrenen Untersuchern nur zu gern für ein Aneurysma gehalten wird. (Fig. 9.) Die Konkavität dieses großen Bogens ist durch den Wirbelsäulenschatten, durch den Pulmonalisschatten vollkommen ausgefüllt, so daß man den Eindruck eines homogenen kreisrunden Gebildes erhält.

Um nun eine Verwechslung mit Aneurysma zu vermeiden, müssen wir den Patienten noch in einer anderen Durchleuchtungsrichtung untersuchen, wir müssen ihn eine Achteldrehung nach links vollführen lassen, seinen Thorax von links hinten nach rechts vorn durchdringen. Diese Position, welche von v. Criegern[1]) in die Röntgenoskopie eingeführt wurde und deren differentialdiagnostische Bedeutung für die Frage diffuse Dehnung oder Aneurysma erkannt zu haben Holzknechts[2]) Verdienst ist, bedarf wegen ihrer besonderen Wich-

Die schräge Durchleuchtungsrichtung.

---

[1]) v. Criegern, 17. Kongreß f. int. Med. p. 302.

[2]) Holzknecht, Die röntgenologische Diagnostik der Erkrankungen der Brusteingeweide, 1901, Lucas, Graefe und Sillem, Hamburg.

tigkeit eingehenderer Würdigung. Bei einer derartigen Drehung wird, wie Sie sehen, die Wirbelsäule nach rechts hinten, der Herzschatten und der Schatten der großen Gefäße an der Herzbasis nach links vorn projiziert. (Fig. 11.) Es entwickelt sich zwischen diesen beiden Schattenbildungen ein heller Streif, den Holzknecht mittleres Lungenfeld genannt hat, für das sich bei Grödel, Arnsperger[1]) und den

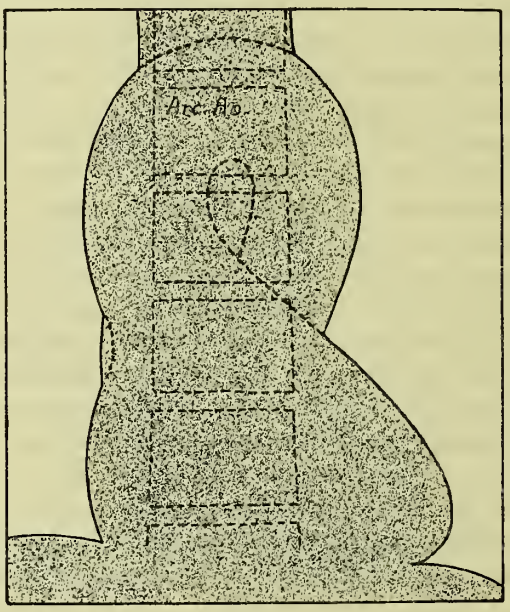

Fig. 9.
Hochgradige diffuse Aortendehnung. (Orig.)

Das hintere Mediastinalfeld.

meisten anderen Autoren der Ausdruck „Retrocardialfeld" findet. Dieser helle Streif entspricht dem hinteren Mediastinum, was wir ohneweiters daran demonstrieren können, daß wir den Patienten eine Wismutkapsel schlucken lassen und sehen, wie dieselbe in diesem hellen Streifen langsam nach abwärts gleitet. (Vergleiche zweiter Vortrag, pag. 22.)

Helligkeit des hinteren Mediastinalfeldes.

Nun glaube ich, werden Sie mir zustimmen, wenn ich sage, daß die Helligkeit dieses Streifens einigermaßen rätselhaft ist. Bedenkt man, daß dieser helle Streif dem hinteren Mediastinum entspricht, das doch Weichteildichte besitzt und daß unmittelbar daran-

[1]) Arnsperger l. c.

stoßend der Gefäßschatten, dem doch kein höheres spezifisches Gewicht zukommt, tiefdunkel erscheint, so steht man vor einer großen Schwierigkeit, das Zustandekommen der Helligkeit des hinteren Feldes zu erklären. Die Autoren haben sich daher über diesen Punkt auch so ziemlich ausgeschwiegen. Davon macht selbst Hoffmann[1]) in seinem neuerdings erschienenen ausführlichen Atlas des Mediastinums im Röntgenbilde keine Ausnahme.

Erklärung des Bildes in schräger Richtung.

Ich möchte, an der Hand eines Horizontalschnittes, der dem klassischen Werke Henkes (Topographische Anatomie des Menschen, Berlin 1878, Tafel 23) entstammt, den Versuch unternehmen, eine Erklärung des Zustandekommens dieser Verhältnisse zu geben. (Fig. 10.) Ich habe auf diesem Schnitte, der durch den zweiten Intercostalraum gelegt ist, dunkel gefärbt: Den Wirbel (6), den Oesophagus (5), die absteigende Aorta (4), die aufsteigende Aorta (2), die Arteria pulmonalis (3), die Vena cava superior (1), als diejenigen Organe, welche in erster Linie wegen ihres spezifischen Gewichtes schattenbildend wirken müssen. Hell sind geblieben die luftführenden Organe der Lungen und der großen Bronchien (7, 8). Punktiert ist das relativ geringfügig entwickelte interstitielle Bindegewebe. Betrachten wir nun bei dem schrägen Strahlengange zunächst die Verhältnisse der Wirbelsäule, so müssen wir sagen, daß nach Durchsetzung ihrer sehr kompakten, stark absorbierenden Masse die Strahlen noch ein sehr großes Stück Lungenfeld zurückzulegen haben. Die Dunkelheit dieses Gebildes wird durch die interkalierte Helligkeit des Lungenfeldes zum Teil wieder paralysiert, so daß es uns nicht wundernehmen darf, wenn der Wirbelsäulenschatten nicht dunkler erscheint als der Gefäßschatten. Gehen wir der Reihe nach nun weiter und machen eine ähnliche Überlegung bezüglich der Aorta descendens und des Oesophagus, so liegen die Verhältnisse für das Zustandekommen einer Dunkelheit hier noch ungünstiger. Einerseits ist die Aorta descendens normalerweise nicht sehr breit, jedenfalls weniger breit als die Aorta ascendens; der Oesophagus stellt in ungefülltem Zustande ein relativ schmales kollabiertes Rohr dar. Beiden Gebilden aber kommt überdies nur Weichteildichte zu. Was die interkalierte Helligkeit anlangt, so ist der Weg, den die Strahlen nach ihrem

---

[1]) Hoffmann, Das Mediastinum im Röntgenbilde. 1909, Leipzig bei Klinkhardt.

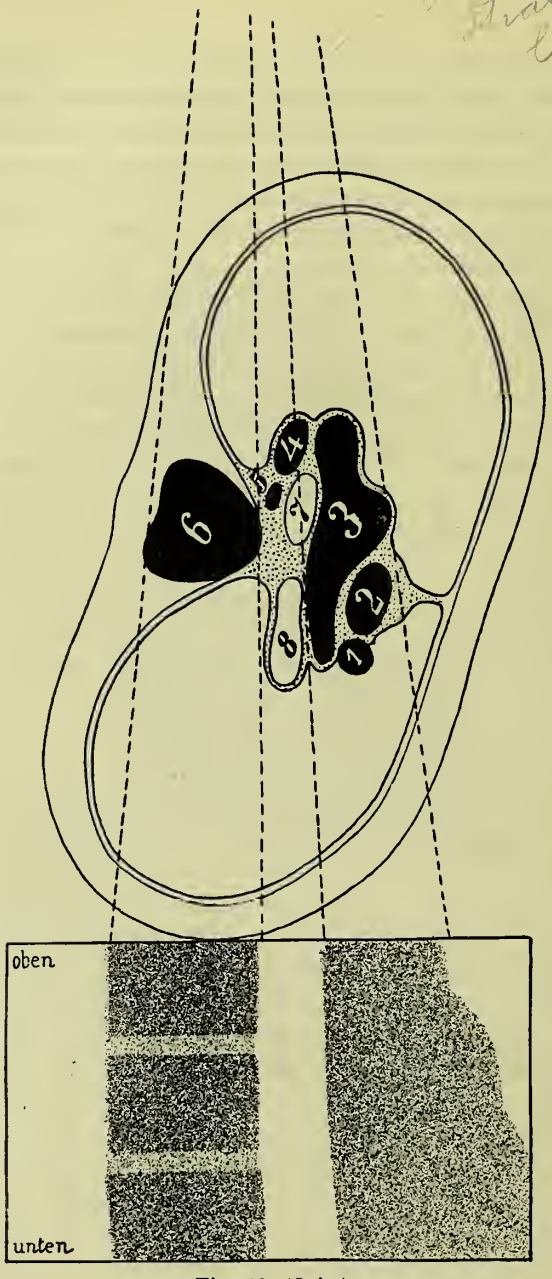

Fig. 10. (Orig.)

Das Zustandekommen des hinteren hellen Feldes bei schräger Durchleuchtung.

Durchgang durch die genannten zwei Organe im lufthaltigen Gewebe zurückzulegen haben, hier ein noch viel größerer. Es liegen in dieser Strahlenrichtung zunächst die übereinander sich projizierenden Hohlräume der Hauptbronchien und dann ein großes Stück Lungenfeld. Dies der Grund, warum unter normalen Verhältnissen Aorta

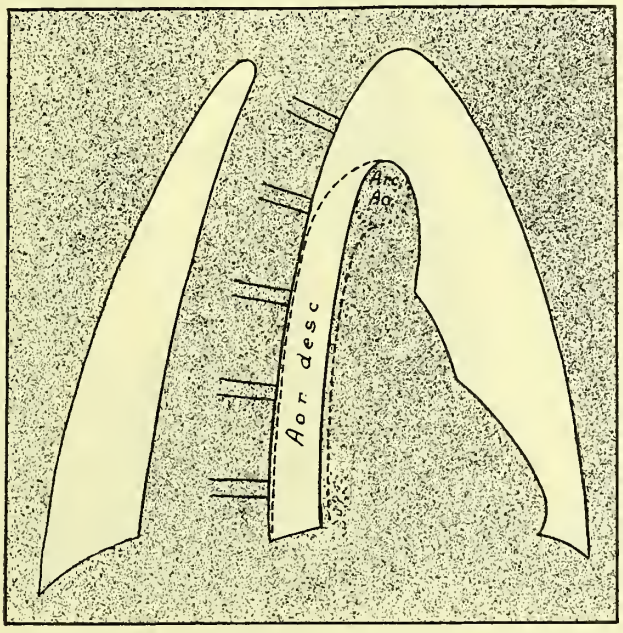

Fig. 11. (Orig.)
Schema der Schattenbildungen in schräger Durchleuchtungsrichtung. (Normale Verhältnisse.)

ascendens und Oesophagus „weggeleuchtet" werden, wie schon Holzknecht[1]) richtig geschildert, allerdings nicht näher erklärt hat. Was hinwiederum das vordere Mediastinum anlangt, so sehen wir auf unserer Zeichnung, daß die Verhältnisse für eine Schattenerzeugung hier viel günstiger liegen. Nicht nur sind die ineinanderprojizierten Massen so mächtiger und weiter blutgefüllter Organe, wie des Truncus arteriae pulmonalis, der Aorta ascendens und der

[1]) Holzknecht, l. c.

Vena cava superior, mindestens viermal so groß, als die des hinteren Mediastinums; die Strahlen haben überdies — und darauf ist meines Erachtens der Hauptton zu legen — nur mehr ein ziemlich schmales Feld von Lunge zu durchsetzen, um zum Schirm zu

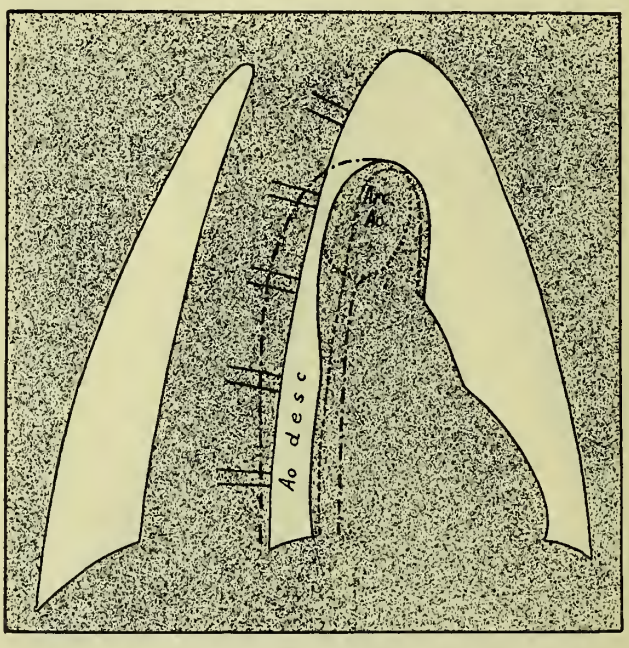

Fig. 12. (Orig.)

Schema der Schattenbildung in schräger Richtung bei diffuser Aortendehnung.

gelangen. Wir gewinnen also rechts einen Wirbelsäulenschatten, links einen Schatten der großen Gefäße respektive des Herzens und dazwischen eine Helligkeit des hinteren Mediastinums.

Gehen wir nunmehr über zur Analyse der Herz- und Gefäßsilhouette in dieser Durchleuchtungsrichtung, so erblicken wir von oben nach unten gerechnet zunächst den Schatten des rechten Anteils des Aortenbogens, dann den Schatten der Aorta ascendens, an den sich nach vorn vorspringend der Schatten des Pulmonalarterienstammes (Bittorf)[1]) mit ihm konfluierend schließt. Dann geht die

[1]) Bittorf, Fortschritte auf dem Gebiete der Röntgenstrahlen 9, S. 28.

Schattenbildung in das Massiv des Herzens über, an dem wir unter Umständen noch das Verhalten einzelner in frontaler Durchleuchtungsrichtung unzugänglicher Teile (z. B. linken Vorhof, siehe zweiter Vortrag) besonders studieren können.

Und nun kehren wir zu unserem Ausgangsthema zurück. Handelt es sich bloß um eine diffuse Dehnung der Aorta, so werden wir wie hier ein etwa parallel begrenztes Schattenband, die Aorta ascendens darstellend, vor uns haben, an dem wir auch ganz gut die Weite des Lumens bestimmen können. Wir messen orthodiagraphisch in unserem Falle zirka 4 *cm* gegen $2^1/_2$ des normalen. (Fig. 12.) Handelt es sich aber um eine aneurysmatische, also sackartige, zirkumskripte Erweiterung der Aorta, dann haben wir auch in dieser Durchleuchtungsrichtung einen kugelförmigen Schatten vor uns, der nach vorn oder nach hinten oder nach beiden Seiten prominiert. (Fig. 13.)

Messung des erweiterten Lumens der Aorta ascendens in schräger Richtung.

Diffuse Dehnung und Aneurysma.

Wenn ich im allgemeinen gesagt habe, daß der Schatten der Aorta descendens gewöhnlich durch die Lungenhelligkeit aufgehoben wird, so ist gerade für Fälle von hochgradiger sklerotischer Erkrankung dieses Gefäßabschnittes dies nicht ganz richtig. Wenn die Aorta descendens sehr weit geworden, ihre Wand stark verkalkt ist, kann man unter Umständen ein durchscheinendes parallel begrenztes Schattenband der Aorta descendens entsprechend auch im hinteren hellen Mediastinalfeld verlaufen sehen.[1])

Aorta descendens bisweilen sichtbar.

Was die Verkalkungen in der Aortenwand anlangt, so sind sie im allgemeinen schwer wahrzunehmen. Bittorf erwähnt nur im allgemeinen, daß man zirkumskripte Vertiefungen der Schattenintensität wohl dafür ansprechen könnte. Rösler[2]) äußert sich viel positiver. Ich selbst habe wiederholt streifige und plaqueartige intensiv schwarze Schatten längs des Aortenrandverlaufes beobachten können, die nur durch Verkalkungen bedingt sein konnten. Eine ganz merkwürdige Platte erlaube ich mir Ihnen hier zu demonstrieren, sie stammt von einer 70jährigen Frau, ist an der lebenden Patientin aufgenommen und zeigt nicht nur kalkige Ringe, die wie zarte Spangen das ganze

Kalkablagerungen in der Aorta.

[1]) Daß die Helligkeit dieses hinteren Feldes durch mediastinale oder pulmonale weichteildichte Bildungen (Herde, Mediastinaldrüsen, erweiterte Lungengefäße) in unregelmäßig fleckiger oder mehr homogener Weise verdunkelt werden kann, bedarf wohl keiner näheren Erörterung.

[2]) Rösler, Fortschritte auf dem Gebiet der Röntgenstrahlen. 1910.

Rohr zu stützen scheinen, sondern auch kleine erbsengroße Kalkkrümmel, die offenbar am Grund atheromatöser Geschwüre liegen. (Tafel I, Fig. 4.)

Primäre und sekundäre Aortendehnung.

Bezüglich der Einteilung der allgemeinen Dilatationen der Aorta in ätiologischer Beziehung möchte ich mich Krause[1]) anschließen

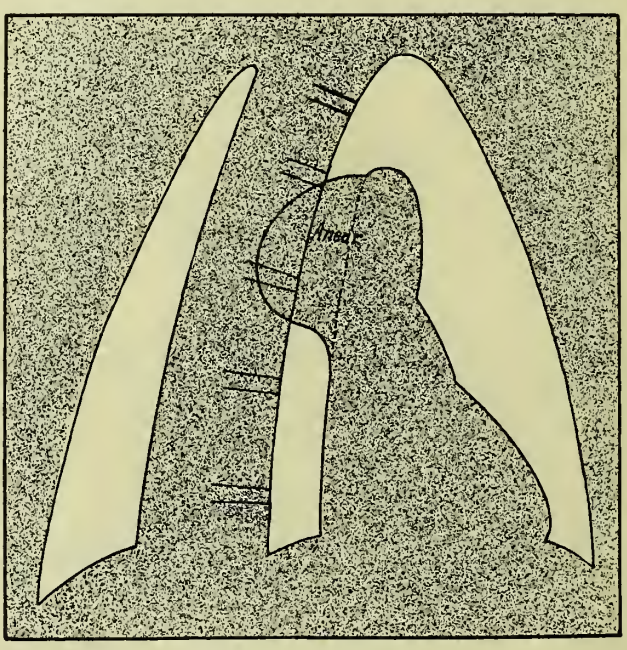

Fig. 13. (Orig.)
Schema der Schattenbildung in schräger Durchleuchtungsrichtung bei Aneurysma.

und unterscheiden: 1. Primäre Aortenerkrankung bei Aortensklerose im höheren Alter, bei luetischer Aortitis schon im jüngeren Alter. (Ich sah einen Patienten mit hochgradiger diffuser Aortendehnung im Alter von 24 Jahren.) 2. Sekundäre Aortenerkrankung bei endocarditischer Aorteninsuffizienz, zweitens bei Nephritis. Daß natürlich die diffuse Aortendehnung primär mit sekundärer Insuffizienz der Klappen kombiniert vorkommt, brauche ich nicht erst

[1]) Krause in Grödels Atlas.

zu sagen. Dies gilt sowohl für die Arteriosklerose als für die Lues. Nicht selten allerdings ist die Aortendehnung isoliert und macht wenig klinische, um so mehr aber subjektive Erscheinungen. Bei der weiten Verbreitung sowohl der Lues als der Arteriosklerose ist es kein Wunder, wenn wir hier täglich mindestens drei bis vier solcher Fälle aus dem ambulatorischen Materiale der Klinik sehen. Personen, die über anginöse Beschwerden, Druck auf der Brust, leichte Schmerzen in den Armen klagen, Beschwerden, über die man in der vorröntgenologischen Ära nach Versicherung älterer Kliniker vielfach mit der Annahme einer Neurasthenie hinweggegangen ist. Hier hat das Röntgenverfahren mit der so einfachen Aortenuntersuchung zweifellos eine Lücke ausgefüllt.

Insuffizienz der Tricuspidalis.

Um das Kapitel der Herzklappenfehler zum Abschluß zu bringen, möchte ich Ihnen heute noch über einige seltenere Vitien im Röntgenbilde das Wissenswerteste referieren. Was zunächst die Insuffizienz der Tricuspidalis anlangt, die ja als wirklich organisches Vitium so selten, als Teilerscheinung der allgemeinen Herzinsuffizienz aber so häufig vorkommt, so ist für dieselbe eine Vergrößerung des rechten Medianabstandes mit starker diastolischer Pulsation des rechten Vorhofsrandes und eine gewisse Erweiterung des Schattens der Vena cava charakteristisch, die regurgitierend vom rechten Ventrikel her stark mit Blut überfüllt ist und als senkrechter weit ins Lungenfeld vorspringender Schatten unschwer von der konvexen Vorwölbung bei Aortendehnung, womit er eventuell verwechselt werden könnte, zu unterscheiden ist.

Offener Ductus Botalli.

Zu den seltenen Herzfehlern müssen wir ferner die angeborenen Vitien zählen. Da käme zunächst das Offenbleiben des Ductus Botalli in Betracht. Das Schattenbild eines solchen Herzens ähnelt im großen ganzen denjenigen Formen von Mitralvitien, wo es zu hochgradiger Erweiterung der Arteria pulmonalis gekommen ist. Nur sind natürlich die Auskultationserscheinungen ganz andere. Das systolisch diastolische Geräusch über der Pulmonalis, die Ungleichheit der Radialpulse, das Fehlen der rheumatischen Anamnese, vor allem das Vorkommen dieser Störung in oder seit früher Kindheit, wird eine klinische Verwechslung unmöglich machen. Arnheim[1]) hat die aneurysmatische Erweiterung des Ductus Botalli im Röntgenbilde zu-

[1]) Arnheim, Berl. klin. Wo. 1903, 27.

erst beschrieben und sie als einen kappenförmigen Aufsatz auf den Herzschatten geschildert. Dessen ätiologische Beziehung zu der Gerhardschen Dämpfung links neben dem Sternum hat dieser Autor bereits erhoben. Auch von Hochsinger wurde ein einschlägiger Fall röntgenologisch mit demselben Befunde untersucht.

Hochsingersche Transposition der großen Gefäße.

Von kongenitalen Anomalien wäre ferner noch ein sehr interessanter post mortem sichergestellter Fall von Hochsingerscher Transposition der großen Gefäße und defekter Kammerscheidewand zu erwähnen, den Deneke[1]) röntgenologisch untersucht hat und bei welchem er beobachten konnte, daß die rechte untere Herzschattenwölbung deutliche Ventrikelkontraktionen vollführte. Hier entsprang die Aorta aus dem rechten, die Arteria pulmonalis aus dem linken Ventrikel. Der rechte Ventrikel überlagerte das rechte Atrium so sehr, daß er randbildend wurde.

Isthmusstenose.

Erwähnen möchte ich schließlich noch einen an der Klinik beobachteten Fall von Isthmusstenose der Aorta. Der Patient bot abgesehen von dem Symptom hochgradiger Pulsdifferenz zwischen der oberen und unteren Körperhälfte, und den eigenartigen Geräuschen, röntgenologisch eine isolierte hochgradige Dehnung der Aorta ascendens, die man mit einem Aneurysma leicht hätte verwechseln können. Auffallend aber war hier, daß eine Vorbuchtung des Arcus aortae am linken Herzschattenrande, die man sowohl bei diffuser Aortendehnung als auch beim Aneurysma der Ascendens (das ja stets zur Verdrängung auch der übrigen Aorta führt) mit absoluter Regelmäßigkeit trifft, hier fehlte, ja daß die Aortenwölbung selbst im normalen Umfang nicht zu sehen war. Dieses Verhalten ergänzte die klinische Annahme einer Isthmusstenose in klarer Weise.

---

[1]) Deneke, Deutsches Archiv f. klin. Medizin 1906.

IV. Vortrag.

Pericarditis exsudativa.

Ich möchte mir heute erlauben, Ihnen diese 60jährige Patientin zu demonstrieren, bei welcher sich im Laufe von ungefähr vier Wochen unter Fiebererscheinungen ein beträchtliches pericardiales Exsudat entwickelt hat. Auf dem Durchleuchtungsbilde sehen Sie (Fig. 14, Tafel I, Abb. 5) an Stelle des Herzens eine Schattenbildung getreten, welche sowohl durch ihre Größe als insbesondere durch ihre eigenartige Form auffällt. Was zunächst den ersteren Punkt anlangt, so ist die Dimension dieses Schattens links so groß, daß er sich in einer Ausdehnung von gut Handbreite an die seitliche Thoraxwand anlegt und zur vollkommenen Verdunkelung des linken unteren Lungenfeldes geführt hat. Aber auch rechts erstreckt er sich bis auf 8 *cm* von der Medianlinie gemessen, weit ins Lungenfeld hinein. Die Gestalt dieses Schattens ist nun ganz charakteristisch. Wir sehen, daß der Schattenbildung eine ausgesprochen ovale, barbierschüsselartige Form zukommt, auf welcher oben ganz kurz zapfenförmig der noch frei herausragende Rest des Gefäßschattens aufsitzt. Dietlen[1]) war der erste, der uns ein scharf umrissenes Bild der Pericarditis exsudativa am Röntgenschirm gegeben hat. Er spricht von einer Beutelform, die breit auf den Zwerchfellschatten aufruht und hebt den dünnen relativ sehr kurzen Hals dieses Beutels ausdrücklich hervor. Ich kann aus mehrfachen und auch aus dieser heutigen Beobachtung Dietlens Angaben nur vollkommen bestätigen. Nur möchte ich statt der Bezeichnung eines Beutels lieber den bereits gebrauchten Ausdruck „Barbierschüsselform" verwenden, weil ein Beutel eben ganz verschiedene Formen haben kann. Im Gegensatz zu den meisten anderen

[1]) Dietlen, Münch. med. Wo. 1908, 40.

Autoren, wie z. B. Brauer in Grödels Lehrbuch, ferner Grummach,[1]) Brucksch-Schittenhelm,[2]) die von einer Dreiecksform des pericarditischen Exsudates im Röntgenbild sprechen, möchte ich ausdrücklich hervorheben, daß meines Erachtens eine solche röntgenologisch bei der in Rede stehenden Krankheit nicht als charakte-

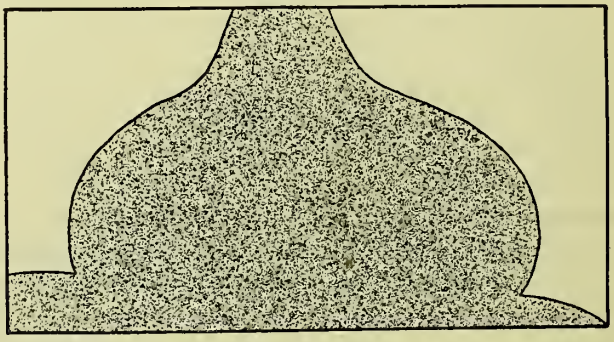

Fig. 14. (Orig.)
Herzschattenform bei großem pericardialen Erguß.

ristisch anzusehen ist. Es muß da wohl eine Suggestion durch jene Dreiecksform vorliegen, welche auf Grund der Perkussion dem Pericardialexsudat in allen Lehrbüchern zugeschrieben wird. Wir

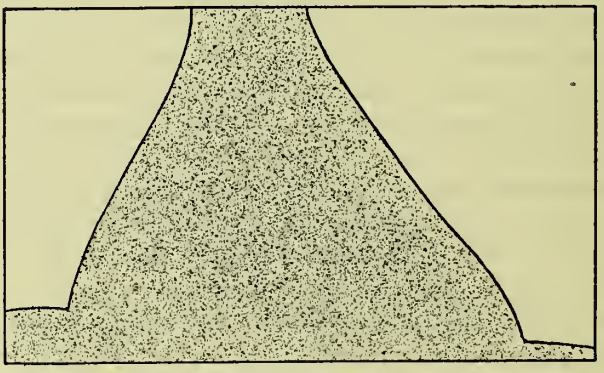

Fig. 15. (Orig.)
Herzschattenform bei allgemeiner Herzinsuffizienz.

[1]) Grummach, Das Röntgenverfahren in der inneren Medizin, Deutsche Klinik am Ende des 19. Jahrhunderts.

[2]) Brucksch-Schittenhelm, Klinische Untersuchungsmethoden, Urban & Schwarzenberg 1908.

sehen ausgesprochen dreieckig konfigurierte Herzschatten z. B. bei Mitralfehlern, dreieckig wird der Herzschatten auch bei allgemeiner hochgradiger Dilatation des Herzens. (Fig. 15.) Ich glaube aber gerade als differentialdiagnostisches Moment gegenüber der allgemeinen Herzinsuffizienz, wobei auch die Größe des Schattens ungeheuerliche Dimensionen annehmen kann, die oval-schüsselförmige, kurzgestielte Konfiguration für das pericardiale Exsudat reservieren zu sollen, während die Dreiecksfigur im Zweifelfalle mehr für allgemeine Herzerweiterung zu verwerten wäre. Das pulsatorische Verhalten gibt keinen differentialdiagnostischen Anhaltspunkt, da die Ränder in beiden Fällen nur schwache oder gar keine Bewegung zeigen. Die dreieckige Form muß wohl hauptsächlich durch die Erweiterung der Vorhöfe bei gleichzeitig sehr schlaffer Herzwandung bedingt sein. Vielleicht spielen für das Zustandekommen der fehlenden Randmodellierung bei allgemeiner Herzinsuffizienz auch kleinere Transsudatmengen (Hydropericard geringen Grades) mit, auf deren Verschwinden nach erfolgreich eingeleiteten Kuren das Wiederhervortreten der Randmodellierung zurückzuführen sein dürfte, das man wiederholt beobachtet hat. Einigermaßen hochgradige pericardiale Exsudate bedingen aber immer, ganz im Gegensatz zur schlaffen Dreiecksform, die bereits geschilderte, auf Spannung des Herzbeutels zurückzuführende Ovalschüsselform, mit ausgesprochen konvexen Rändern.

Verschwinden kleiner Hydropericardmengen als Ursache wiederkehrender Herzschattenmodellierung.

Anders die Formen von Pericarditis, die nicht zur Absonderung großer Flüssigkeitsmassen, sondern zur Produktion von Bindegewebe führen. Die Frage nach der Concretio cordis cum pericardio wird dem Röntgenologen nicht selten gestellt. Sie ist, wenn nicht überdies noch Verwachsungen der äußeren Herzbeutelfläche mit dem Zwerchfell vorliegen, vom röntgenologischen Standpunkte aus nicht zu entscheiden. Tritt das letztere aber ein, so kann man unter Umständen am linken Zwerchfell sehen, daß in tiefer Inspirationsstellung bei jeder Systole das Zwerchfell ein wenig gehoben wird. Mehr ist wohl kaum zu ermitteln, es sei denn, daß ausgesprochene in die Lungenfelder hineinziehende Strangbildungen vorlägen. (Ausfüllungen der phrenico-cardialen Winkel.)

Pericarditis adhaesiva.

Erwähnen möchte ich hier ferner eine wohl sehr seltene Beobachtung. (Tafel I, Abb. 6.) Es handelte sich um einen 40jährigen Mann, der anläßlich einer Boxpartie vor 20 Jahren einen so furcht-

baren Schlag in die Herzgegend erhalten hatte, daß er bewußtlos zusammenbrach und mehrere Wochen lang bettlägerig wurde. Anläßlich einer vor einigen Monaten vorgenommenen Röntgenuntersuchung zeigten sich an der linken Ventrikelwölbung sowie an der Vorderfläche des Herzschattens mehrfache intensiv dunkle, strangartige Schatten, welche
„Panzerherz." nur durch ein Gewebe hervorgerufen worden sein konnten, das ein höheres spezifisches Gewicht als das Herzfleisch selbst besaß, das also offenbar Kalk war. Es handelte sich um eine alte Pericarditis traumatica mit Schwielenbildung und nachträglicher Verkalkung, wie sie Kaufmann[1]) beschreibt und unter dem Namen Panzerherz,

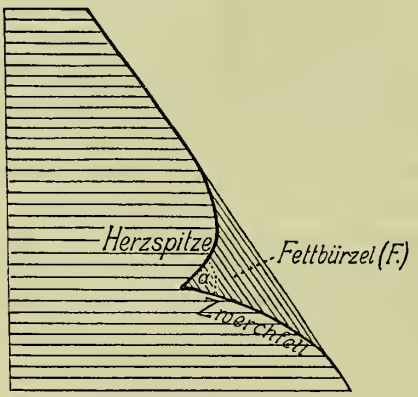

Fig. 16. (Orig.)
Schema der Fettausfüllung des linken phrenico-cardialen Winkels.

versteinertes Herz, registriert. Simonds[2]), der pathologische Anatom, hat schon vor mehreren Jahren am Leichenherzen derartige Veränderungen röntgenologisch dargestellt. Für den Lebenden dürfte dies aber wohl die erste bislang auch noch vereinzelte Beobachtung sein.[3]) [4])

„Pericardialer Fettbürzel." Wenn ich mir nun erlaube, Ihnen diesen wohlgenährten 48jährigen Mann mit einem sogenannten „Fettherzen" vorzustellen, so wird

[1]) Kaufmann, Spezielle pathologische Anatomie, Berlin, Reimer 1909.
[2]) Simonds, Fortschritte auf dem Gebiete der Röntg. XII, S. 371.
[3]) K. k. W. Gesellschaft d. Ärzte, Somer 1910.
[4]) Grödel hat in den letzten Tagen einen analogen Fall in Fortschritten auf dem Gebiet der Röntgenstrahlen 1911 publiziert.

Ihnen das vielleicht im Zusammenhange mit dem eben besprochenen Thema merkwürdig erscheinen. Aber auch bei ihm handelt es sich um eine pericardiale Anomalie, nämlich um eine Fettanlagerung an den Herzbeutel, die wir in letzter Zeit gelernt haben röntgenologisch zu erkennen und die wohl einen typischen Befund des „Fettherzens" oder, wie Krehl sich besser ausdrückt, des „Herzens der Fettleibigen" darstellt. Unter normalen Bedingungen stellt sich das Herz bei der Durchleuchtung, wie Sie wiederholt jetzt gesehen haben, als

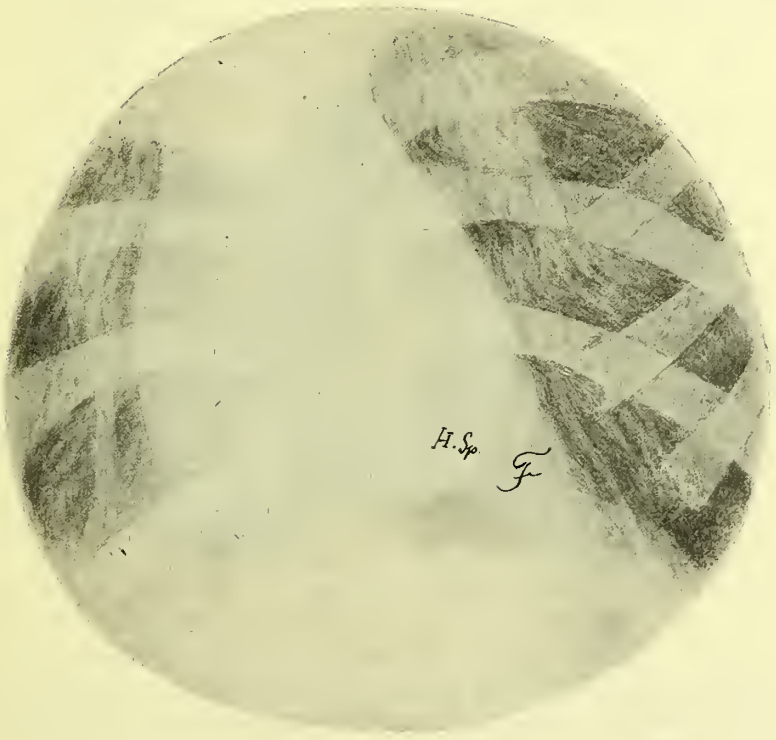

Fig. 17. (Orig.)
Reproduktion eines Negativs des „Fettherzens".

ein homogen dunkler pulsierender Schatten dar. Die Herzspitze und der Vlinke entrikel, die uns hier interessieren, begrenzen sich in der erwähnten parabolischen Linie, deren Abszisse gleichsam vom linken Zwerchfell dargestellt wird. (Fig. 16.) Es entsteht hiedurch

ein einspringender, vom hellen Lungenfelde eingenommener Winkel, dessen wechselnde Gestaltung vom wechselnden Stande des Diaphragmas abhängt. In unserem Falle sehen wir nun in der bezeichneten Gegend diesen Winkel ausgefüllt von einer Masse, deren Schatten bei Verwendung weichen Röntgenlichtes mit voller Deutlichkeit als weniger dunkel gegenüber dem eigentlichen Herzschatten zu erkennen ist. (*F*) Der runde tiefschwarze Spitzenschatten ist innerhalb dieser mehr grauen Schattenbildung medianwärts sichtbar und zeigt bei je kräftigerer Herzaktion, desto stärkere pulsatorische Exkursionen. Der Ausfüllungsschatten *F* aber ruht. (Fig. 17.) Zahl-

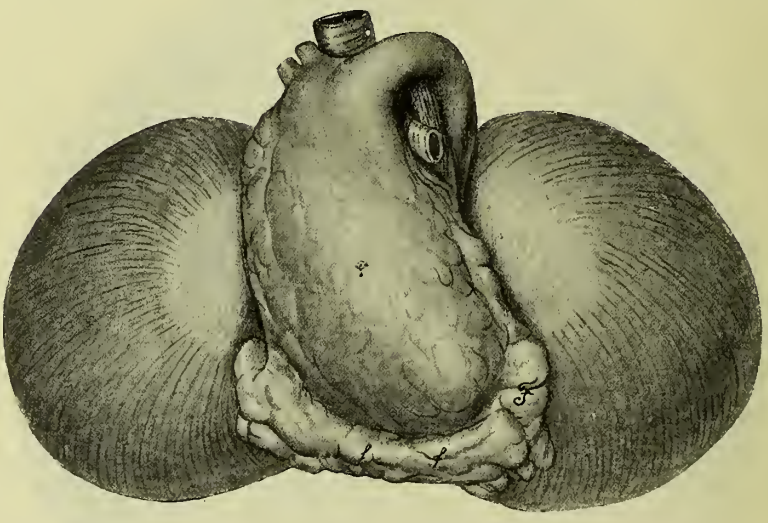

Fig. 18. (Orig.)
Anatomisches Bild des „Fettherzens".

reiche Untersuchungen an der Leiche haben nun ergeben, daß dieses Gebilde pericardiales Fettlager ist. Die obenstehende Abbildung (Fig. 18) zeigt die Verhältnisse ganz deutlich. Man sieht, daß ein breiter Streifen von Fettgewebe an der äußeren Wand des Pericards längs der Aufruhfläche am Zwerchfell bis über die Herzspitze hinweg und dann an die Hinterseite des Herzens zieht. Links von der Herzspitze wird dadurch ein dreieckiger Fettbürzel gebildet, der — natürlich am Präparate — frei flottiert. Dieser Fettbürzel, der bis 3 *cm* breit werden kann und eine Dicke bis zu $2^1/_2$ *cm* aufweist, ist es

nun, den man im Röntgenbilde als die oben beschriebene, wenig intensive, ausfüllende Schattenbildung erblickt. Auch auf der Platte läßt sich dies festhalten. (Fig. 16.) Es muß erwähnt werden, daß dieses pericardiale Fettlager auch rechts an der untersten Ecke des Herzschattens hervortritt und auch hier zu einer leichten Ausfüllung des rechten frenico-cardialen Winkels führen kann.[1])

Die Konstatierung dieses pericardialen Fettlagers mittels der Röntgendurchleuchtung hat nicht nur symptomatische, sondern auch noch eine spezielle Bedeutung bei der röntgenologischen Herzgrößenbestimmung. Wird die Natur der Sache nämlich verkannt, so wird der pericardiale Fettschatten als integrierender Bestandteil des Herzschattens aufgefaßt, diesem hinzugerechnet und damit Ursache eines ganz bedeutenden Fehlers bei der Vermessung der Herzdimensionen. Der Fehler kann bis 3 *cm* und darüber betragen und das will nicht weniger sagen, als daß man im Orodiagramm dann beträchtliche Herzbreitenvergrößerungen feststellt, wo überhaupt keine bestehen. Um solche Verkennung hintanzuhalten, soll die Verwendung härterer Strahlen vermieden werden, die den Fettweichteilkontrast aufheben. Ferner ist es wichtig recht tief inspirieren und in tiefster Inspirationsstellung die Atmung sistieren zu lassen, da ein hochstehendes Zwerchfell die ganze Erscheinung verdecken kann. Nicht unerwähnt möchte ich ferner lassen, daß selbst bei äußerlichen nicht sehr fettleibigen Personen man unter Umständen Pericardialfett am Schirme sieht.[2]) Ferner, daß auch bei fettleibigen Kindern dasselbe Verhalten wie bei Erwachsenen beobachtet werden kann.

Ich möchte mir heute noch erlauben, Ihnen diese 23jährige, sehr grazil gebaute Frau zu demonstrieren, deren Durchleuchtung den großen Wert der Röntgenuntersuchung für die Erkenntnis einer sehr häufigen konstitutionellen Anomalie klar vor Augen führt. Es handelt sich um den unter dem Namen Tropfenherz oder Pendelherz gekannten und recht verbreiteten Zustand. Die Beschwerden unserer Patientin sind keine sehr bestimmten. Sie gibt an, bei größeren Anstrengungen leicht Atemnot, sowie das Gefühl von Herzklopfen und Schwindel zu bekommen. Die Spannung des Pulses ist niedrig, die Auskultation ergibt normale Verhältnisse.

Tropfenherz.

[1]) Schwarz, Wien. klin. Wo. 1910, 51.

[2]) Der Zwerchfelltiefstand beim Emphysem läßt oft selbst spärliche Fettanlagerungen an der Spitze erkennen.

Wenn wir uns nun das Durchleuchtungsbild betrachten, so wird für Sie das Überraschendste wohl die abnorme Kleinheit des Herzschattens sein und im Zusammenhang damit seine abnorme Stellung. (Tafel II, Fig. 1.) Wir haben vor uns ein mediangestelltes, in seiner größten Breite wenig über 8 *cm* messendes Herz, das kräftig sich kontrahiert. Betrachten wir die Ränder genau, so finden wir, daß die rechte untere Vorwölbung mit dem linken Ventrikel gleichsinnige Kontraktionen macht, so daß der Eindruck eines pumpenden ballonartigen Gebildes hervorgerufen wird. In diesem Falle also wird der rechte untere Rand nicht vom rechten Vorhof, sondern ausnahmsweise vom rechten Ventrikel gebildet. Verfolgen wir die Kontraktionen an der Herzspitze, so finden wir, daß sie mehr in der Richtung von unten nach oben, als von links nach rechts vor sich gehen. Die Kleinheit, Medianstellung und Gestalt dieses Herzens macht den Ausdruck „Tropfenherz" vollkommen plausibel. Um die nähere Erforschung der vorliegenden Anomalie, auch in röntgenologischer Beziehung haben sich insbesondere Friedrich Kraus[1]) und später Wenckebach[2]) verdient gemacht. Kraus sieht in dem Tropfenherzen den organischen Ausdruck dessen, was man seit altersher als konstitutionelle Herzschwäche bezeichnet hat. Er schilderte schon im Jahre 1905 ausdrücklich die Medianstellung, die Kleinheit des Schattens, ferner seine geringe Neigung zur Horizontalen. Das heißt also seine Steilstellung. Wenckebach hat in seiner bekannten Arbeit über pathologische Beziehungen zwischen Atmung und Kreislauf die Verhältnisse besonders eingehend studiert. Den Ausgangspunkt seiner Untersuchungen bildete ein Fall, bei welchem mit voller Deutlichkeit das Oliver-Cardarellische Symptom vorhanden war. Da Pulsdifferenz, Herzklopfen, Schwindelanfälle konstatiert wurden, stellte er auf Grund des positiven Oliver-Cardarellischen Zeichens die Diagnose eines Aortenaneurysmas. Die Röntgenoskopie lehrte ihn aber, daß das Zwerchfell außerordentlich tief stand, der Herzschatten sehr schmal war, als ob das Herz nicht mehr auf dem Zwerchfell ruhte, sondern letzteres an ersterem hinge. Es handelte sich also nicht um ein Aneurysma, sondern, wie er sich ausdrückt, um Enteroptose.

---

[1]) Kraus, Konstitutionelle Herzschwäche 1905, Medizin. Klinik Nr. 50.

[2]) Wenckebach, Volkmanns Sammlung. Nr. 465/66. 1907.

In der Tat können wir uns die Verhältnisse am besten verständlich machen, wenn wir diese offenbar kongenitalen Bildungsfehler als eine Teilerscheinung des enteroptotischen, kongenitalen Zwerchfelltiefstandes auffassen. Auch bei unserer Patientin steht das Zwerchfell abnorm tief. Seine Kuppe finden wir (nach vorn projiziert) anstatt am fünften Rippenknorpel tief unten an der siebenten Rippe oder, wenn wir dem Vorgange Wenckebachs folgen, statt in der Höhe der Anheftung der zehnten Rippe an die Wirbelsäule, so tief, daß die ganze elfte Rippe, die sonst vollkommen verdeckt ist, noch innerhalb des Lungenfeldes erscheint.

Dieser Zwerchfelltiefstand hat zur Folge, daß die Patientin ganz eigenartig atmet. Von einer Senkung des Diaphragmas beim Inspirium können wir nichts mehr bemerken. Im Gegenteil, es findet durch den Zug der sich hebenden Rippen sogar eine leichte inspiratorische Mithebung statt, die ein wenig durch das Bauchwandeinziehen unterstützt wird. Man nennt das paradoxes Atmen des Zwerchfells. Hier ist dieser Atmungstypus nur ein Ausdruck des abnormen Tiefstandes desselben.

Infolge dieses Tiefstandes haben sich die mechanischen Verhältnisse zwischen Herz und Diaphragma geradezu verkehrt. Während normalerweise das Herz dem Zwerchfell aufruht, hängt hier das Zwerchfell an der Unterfläche des Herzens bis zu einem so hohen Grade, daß wir, worauf auch schon Wenckebach aufmerksam macht, geradezu zwischen Herz und Zwerchfell hindurchsehen. Dieses Hängen des Herzens oder, besser gesagt, dieses Behängtsein desselben muß wohl in ursächlichen Zusammenhang mit dem Oliver-Cardarellischen Symptom, das wir zwar in unserem Falle nicht vorfinden, das ich aber wiederholt beim Tropfenherz beobachten konnte, gebracht werden. Wenckebach macht einen sehr treffenden Vergleich. Das Herz hängt an den großen Gefäßen an der Trachea, der Halsfaszie und der oberen Brustapertur. Wie erwähnt, kann man nun röntgenoskopisch sehen, daß die Herzspitze beim Tropfenherz systolisch nicht nach innen, sondern mehr nach oben ausweicht. „Wie der Gymnastiker sich beim Aufziehen an dem Trapez an diesem einen Zug nach unten ausübt, so zieht auch das Herz bei seinen Kontraktionen mittels der großen Gefäße die Trachea nach unten. Die Trachea erfährt also dadurch bei jeder Systole einen leichten Ruck nach unten."

Zu besprechen wäre noch ein Punkt, auf den schon Kraus hingewiesen hat. Werfen wir noch einen Blick auf den Schirm, so finden wir die linke mittlere Bucht geradlinig ausgefüllt, nicht selten sogar ganz leicht konvex vorspringend, also etwa in der Art einer mitralen Konfiguration. Kraus gibt keine bestimmte Erklärung dafür, doch zieht er, da ein systolisches Mitralgeräusch bei dem Tropfenherzen häufig ist, doch die Möglichkeit einer Überfüllung der Arteria pulmo-

Genese des Tropfenherzens durch Senkung und Drehung.

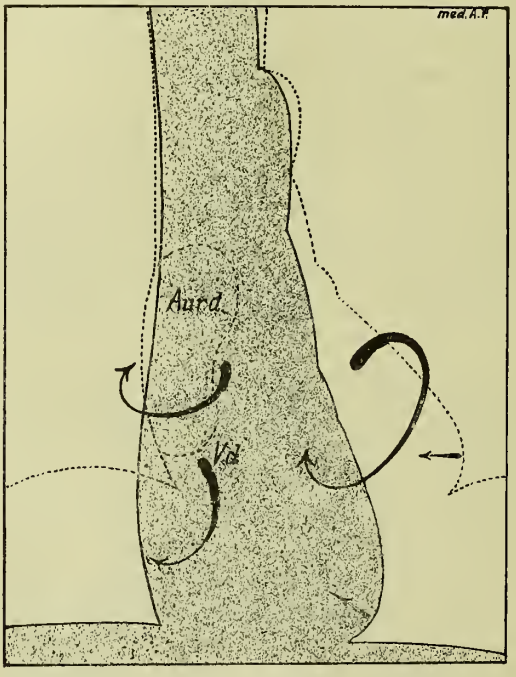

Fig. 19. (Orig.)

Schema der Genese des Tropfenherzens, durch Herabsinken und Drehung von links hinten nach vorn.

nalis oder des linken Atriums wenigstens in Betracht. Ich möchte den Versuch unternehmen, aus der Lageanomalie allein diese „Mitralkonfiguration" zu erklären. Typisch für das Tropfenherz ist ja seine Medianstellung und der Umstand, daß sein rechter Rand vom rechten Ventrikel gebildet wird. Letzteres kann nur dadurch zustande kommen, daß gleichzeitig mit dem durch den Zwerchfelltiefstand bedingten Hinabrücken des Herzens auch eine Ver-

drehung desselben um eine Vertikalachse von links hinten nach rechts vorn erfolgt ist, wodurch der rechte Vorhof hinter dem rechten Ventrikel verschwindet. (Fig. 19.) Dieser Drehung müssen natürlich auch die anderen Randpartien des Herzens, auf der linken Seite folgen. Es kommt dadurch der linke Vorhof von dem normalerweise nur das Herzohr vorn liegt, in größerer Ausdehnung zur Ansicht. Da überdies der linke Ventrikel sehr steil gestellt ist, konfluieren die Ränder der beiden genannten Gebilde zu einer geraden Linie, womit die Mitralkonfiguration verständlich erscheint. Hinzufügen möchte ich noch, daß das Tropfenherz sehr häufig bei Individuen gefunden wird, die tuberkulöse Infiltrate in den Lungen aufweisen (Tafel II, 1), so häufig, daß man sich des Eindrucks, als ob diese Herzanomalie prädisponierend für die Tuberkuloseinfektion wirken könnte, nicht erwehren kann. Daß natürlich im Sinne der enteroptotischen Konstitutionsanomalie Gastroptose, Nephroptose und Coloptose als Kombination vielfach geradezu typisch sind, bedarf keiner besonderen Erörterung.

V. Vortrag.

Verlagerungen des Herzens

Ich möchte Ihnen heute vorerst eine Patientin mit einem mächtigen Exsudat der Pleurahöhle vorstellen in der Absicht, Ihnen daran zu zeigen, welch hochgradiger Verlagerungen das Herz fähig ist. Bei dieser 26jährigen Kranken entwickelte sich im Laufe von zirka $1^1/_2$ Jahren eine derartig beträchtliche Ansammung von exsudativer Flüssigkeit im linken Pleuraraum, daß fast die ganze Lungenhelligkeit bis hoch hinauf zur Spitze durch eine weichteildichte Schattenbildung ersetzt ist. Unter der Last dieser enormen Flüssigkeitsmasse ist das linke Zwerchfell konvex nach unten herabgedrängt, wie Sie an der mit Luft gefüllten Pars cardiaca des Magens ersehen können. Von der linken Herzkontur kann man begreiflicherweise nichts wahrnehmen, da das Organ nicht mehr an Lunge, besser gesagt an lufthaltige Lunge grenzt, sondern vielmehr in Flüssigkeit eingebettet ist, demnach keine Dichtigkeitsunterschiede gegenüber seiner Umgebung aufweisen kann. Ganz enorm aber ist die Verschiebung des Herzens nach der rechten Seite. Das rechte Lungenfeld ist bis auf eine drei Querfinger breite Zone von der Mitte her eingeengt und man kann sehen, daß die mediane Begrenzung dieses schmalen Lungenstreifens vom nach rechts dislozierten rechten Vorhof respektive der oberen Hohlvene gebildet wird. Das ganze Herz liegt hier von der Exsudatmasse verdrängt in der rechten Körperhälfte. Um Ihnen ein Beispiel von der Größe der Dislokation auch des hinteren Mediastinums zu geben, lasse ich wiederum etwas Barytpasta[1]) schlucken und Sie sehen, daß die Speiseröhre konvex bogenförmig in der rechten Thoraxhälfte verläuft. Bemerkenswert ist dabei noch, daß die Patientin keine Schluckbeschwerden empfindet.

a) durch Pleuraexudat.

[1]) Wir verwenden statt des teuren Wismutcarbonats in der letzten Zeit das schwefelsaure Baryum (nach Günther und Bachem).

Nicht jedes pleurale Exsudat macht so hochgradige Verschiebungen des Herzens und des Mediastinums. Solange die allmählich kollabierende Lunge für den wachsenden Erguß gleichsam Platz schafft, ist ein Grund für so starke Verdrängungserscheinungen nicht gegeben. Erst bei den ganz großen Ergüssen, wo sich ein positiver Druck in der Pleurahöhle entwickelt, kommt es zu solchen Verschiebungen. Selbstverständlich kann ein diffus das Lungengewebe durchsetzender, Wachstumstendenz besitzender Tumor oder ein großes Aneurysma der Aorta gegebenenfalls ähnliche Herzverdrängung bedingen. Auch ein einseitiger Pneumothorax kann dadurch Ursache einer Lageveränderung des Herzschattens in die gegenüberliegende Seite werden, daß, wie insbesondere aus den schönen Untersuchungen Hofbauers und Holzknechts[1]) hervorgeht, der Lungenzug auf der gesunden Seite überwiegt. (Tafel II, 2.)

b) durch Pneumothorax.

Auch durch schrumpfende Prozesse, insbesondere durch chronische tuberkulöse Infiltrate oder pleurale Schwarten kann Verziehung des Herz- und Gefäßschattens erfolgen. Im Photogramm erlaube ich mir Ihnen einen derartigen Fall vorzuführen.

Auf der Platte (Tafel II, 3) sehen Sie die Konsequenzen einer mit hochgradiger Schrumpfung einhergehenden pleuritischen Schwarte der linken Pleura. Das rechte Lungenfeld ist vollständig leer — wenn man so sagen kann. Herz und Gefäße liegen zur Gänze in der linken, intensiv verdunkelten Thoraxhälfte, ihre Schatten konfluieren hier mit dem Schatten der pleuralen Verdickungen.

c) durch schrumpfende Schwarten.

Im Zusammenhang mit den Lageanomalien des Herzschattens wäre hier auch noch derjenige röntgenologische Symptomenkomplex zu erörtern, den man unter der sogenannten „Querstellung des Herzschattens" versteht. Wie Sie wissen, ist die Situation des Herzens im Thoraxraum ganz wesentlich an die Stellung des Zwerchfells geknüpft. Kommt es aus welch immer für einen Grund (Meteorismus, Ascites, Adipositas) zu einer Hochdrängung des Diaphragmas, so finden wir regelmäßig den Herzschatten gehoben, aus seiner leicht nach abwärts geneigten Stellung in die Horizontale übergegangen, ferner den Gefäßschatten verbreitert. Diese letztere Tatsache wird begreiflich, wenn man sich vorstellt, daß durch die Höherlegung des

Querstellung des Herzens.

---

[1]) Hofbauer und Holzknecht, Mitteilungen aus dem Wiener Röntgenlaborator II, Jena, Gustav Fischer.

Folgen der Querstellung für die Aorta.

Herzens die Gefäßschlinge der Aorta gegen die obere Thoraxapertur gepreßt, in querer Richtung gleichsam zusammengerückt wird und daher (dies gilt insbesondere für die Aorta ascendens)[1]) seitlich ins Lungenfeld ausweicht. Zwerchfellshochstand kann daher unter Umständen eine diffuse Aortendehnung vortäuschen oder eine vorhandene scheinbar verstärken.

Verlagerungen des Herz- und Gefäßschattens bei Bronchostenose.

Zu erwähnen wären schließlich noch die funktionellen Verlagerungen des Mittel- und Herzschattens, die wir bei einseitiger frischer Bronchostenose während des Inspiriums finden (Hofbauer und Holzknecht)[2]). Ist der Bronchus durch einen Fremdkörper obturiert, so kann in die betreffende Lunge während der inspiratorischen Thorax- und Zwerchfellsbewegung nicht genügend Luft eindringen. Es entsteht daher ein vermehrter Lungenzug, der das Mediastinum und das Herz zu Dislokationen nach der kranken Seite zwingt, die oft sogar 2 *cm* betragen können. Dieses Verhalten hat recht große diagnostische Bedeutung. Nicht immer sind es gerade Münzen, die aspiriert werden, recht häufig kleine Nahrungspartikel, Knochen, Obstkerne, also Gebilde, die röntgenologisch unsichtbar sind. Dennoch wird dem Radiologen die Frage gestellt, in welchem Bronchus der Fremdkörper sitzt. Und da gibt das inspiratorische Ausweichen des Herz- und Gefäßschattens nach der okkludierten Seite ein vortreffliches Zeichen.

Meine Herren! Ehe wir uns der Besprechung der Aneurysmen zuwenden, die den Abschluß unserer Vorträge zu bilden bestimmt ist, möchte ich noch ganz kurz einiges über die Vergrößerungen des Herzens, soweit sie nicht durch Störungen an den Klappen und deren Konsequenzen bedingt sind, nachtragen.

„Wachstumshypertrophie."

Der 18jährige blaß aussehende junge Mann, den ich mir zunächst vorzustellen erlaube, ist Lehrling bei einem Schlosser. Er klagt über außerordentlich heftiges Herzklopfen. Legt man die Hand auf die Herzgegend, so fühlt man beträchtliche diffuse Erschütterung, hebenden Spitzenstoß. Man könnte im ersten Augenblick an eine Aorteninsuffizienz denken. Dabei hat aber die Herzbreite nicht zugenommen, die Töne sind rein. Das Röntgenbild zeigt Ihnen einen

---

[1]) Öfters sieht man dann sehr starke Pulsation des abnorm leicht beweglichen Gefäßstückes.

[2]) l. c.

nicht vergrößerten Herzschatten, an dem aber gleichwohl die hypertrophische Form des linken Ventrikels auffällt. Wieder ist hier die Kontur von ihrer parabolischen Form in die hyperbolische oder mehr elliptische übergegangen, die Herzspitze selbst macht mächtige pulsatorische Exkursionen. Um was handelt es sich in diesem Falle? Krehl[1]) hat ein scharf umrissenes Krankheitsbild, bei jungen männlichen Individuen im Alter von 15 bis 25 Jahren entworfen, das er „Wachstumshypertrophie" des Herzens nennt. Er findet einen akzentuierten zweiten Aortenton, hebenden Spitzenstoß, Klagen über Herzklopfen, die nach Bestand in der Dauer eines halben bis zweier Jahre verschwinden. Seit wir die Röntgenuntersuchung pflegen, müssen wir bestätigen, daß es sich der Konfiguration des Herzschattens nach zweifellos um eine Hypertrophie des linken Ventrikels handelt Ebenso wie wir bestätigen müssen, daß dieses Krankheitsbild relativ häufig ist. Wir werden also auch in unserem Falle nicht fehlgehen, eine solche Krehlsche Wachstumshypertrophie anzunehmen.

Ich möchte hier ganz kurz die sogenannten Arbeitshypertrophien erwähnen. Es ist zweifellos, daß wir röntgenologisch bei Sportsleuten und auch bei berufsmäßig schwer arbeitenden Individuen starke Rundungen an der Herzspitze vorfinden. Die dabei eintretenden Verbreiterungen des Herzschattens selbst erreichen aber keine nennenswerten Grade.

Arbeitshypertrophie.

Einige Worte noch über das Herz bei Nephritis. Die genuine Schrumpfniere macht selten ein großes Herz[2]), wohl aber die arteriosklerotische Schrumpfniere, die auf Grund der Blutdrucksteigerung zur Hypertrophie des linken, endlich auch des rechten Ventrikels und schließlich zu hochgradiger Dilatation des ganzen Herzens führt. Dabei ist gewöhnlich sowohl der Aortenschatten, als der Pulmonalisschatten erweitert, das Lungengewebe infolge des im kleinen Kreislauf vermehrten Druckes auch induriert, die Hilus-zeichnung vermehrt, so daß man nicht selten Schwierigkeiten hat, die röntgenologische Herzfigur von der eines kombinierten Mitral-Aortenfehlers zu unterscheiden. Die Anamnese und der übrige Status bringen uns aber da die gewünschte Entscheidung.

Herz bei genuiner und arteriosklerotischer Schrumpfniere.

---

[1]) Krehl, Nothnagels spezielle Pathologie 1901.

[2]) Größenzunahmen um 1 bis 2 *cm* sind das Gewöhnliche. Die Verplumpung der Herzspitze als Folge der Hypertrophie des linken Ventrikels ist aber meist erkennbar.

Nicht unerwähnt soll schließlich bleiben, daß bei chronischem Emphysem, Lungeninfiltration im allgemeinen, chronischer Bronchitis, Obliteration der Pleurahöhlen, Prozessen, bei denen ja auch klinisch der zweite Pulmonalton verstärkt ist, röntgenologisch Ausweitung der Pulmonalarterie sehr häufig beobachtet werden kann, während die Hypertrophie des rechten Ventrikels aus den bereits im ersten Vortrage erwähnten Gründen radioskopisch nicht nachweisbar ist. (Tafel II, 4.)

Pulmonalisdehnungen.

Ich habe mir, meine Herren, für das Ende unserer Erörterungen das Thema des Aneurysmas vorbehalten, und ich erlaube mir Ihnen

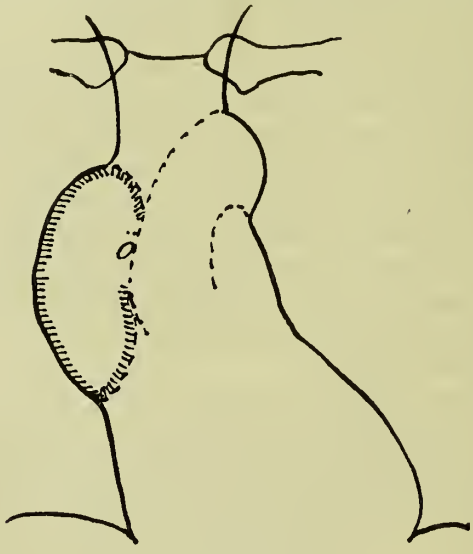

Fig. 20. (Orig.)
Schema des sackartigen Aneurysmas der Aorta ascendens.
Ö Öffnung gegen das Lumen der Aorta.

Aneurysma der Aorta ascendens.

diesen 53jährigen Mann zu demonstrieren. Seine Anamnese ergibt, daß er vor 20 Jahren eine rasch abgeheilte syphilitische Infektion durchgemacht hat und nun seit mehreren Jahren an immer mehr zunehmenden drückenden Schmerzen, die insbesondere in den linken Arm ausstrahlen, leidet. Also die typischen Beschwerden. Das Röntgenbild zeigt Ihnen nun eine mächtige, kolbig-kugelige Verbreiterung des Aortenschattens. Wenn Sie sich noch an das in einer früheren

Vorlesung Gesagte erinnern, so werden Sie mir zustimmen, wenn ich aus dieser Verbreiterung, so hochgradig sie auch ist, in der einen Durchleuchtungsrichtung allein noch keineswegs mich entschließe, röntgenologisch die klinische Annahme eines Aneurysmas zu bestätigen. Auch eine bloße diffuse Aortendehnung kann bekanntlich so hochgradige, kugelige Verbreiterungen des Mittelschattens auf dem frontalen Schirmbilde hervorrufen. Ich erinnere an das im III. Vortrag, S. 37, Gesagte. In der schrägen Durchleuchtungsrichtung aber sehen wir, daß bei unserem Patienten der Schatten der aufsteigenden Aorta nicht als ein paralleles, durch einen hellen Streifen überall von

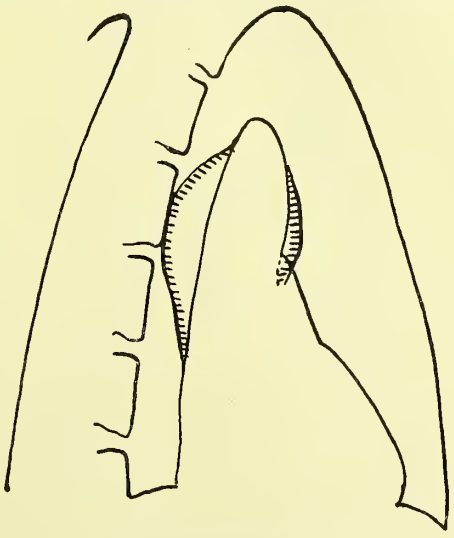

Fig. 21. (Orig.)
Schema des Aortenaneurysmas in schräger Richtung.

der Wirbelsäule getrenntes Band erscheint, sondern daß es vielmehr auch in dieser Richtung, kugelig, etwa mannfaustgroß nach vorn und insbesondere nach rückwärts vorspringt, den erwähnten hellen Streifen zum Teil verdeckend. (Fig. 21 und Fig. 14.) Sie begreifen, wie wichtig in unserem Falle diese schräge Durchleuchtungsrichtung ist. Gibt sie uns doch Sicherheit darüber, daß hier tatsächlich eine aneurysmatische Bildung und nicht eine bloße allgemeine Dehnung des Aortenrohres vorliegt, was ja auch quoad prognosim einschneidende Bedeutung besitzt. Nach dem Sitze des Gebildes können wir sagen, daß

es sich um ein Aneurysma der aufsteigenden Aorta handelt. Betrachten Sie die Pulsation des Randes, so dürfte Ihnen vielleicht ihr relativ sehr geringer Grad auffallen. Wenn Sie nun bedenken, daß gerade die sackartigen Aneurysmen große Trombenmassen beherbergen, somit eine sehr dicke, wenig ausdehnungsfähige Wand besitzen, so dürfte dieses Verhalten seine Erklärung gefunden haben. Es ist zweckmäßig, auch vom röntgenologischen Standpunkte zwischen den spindelförmigen Aneurysmen und den sackartigen zu unterscheiden; insbesondere hier an der aufsteigenden Aorta. Die

Spindelförmiges und sackartiges Aneurysma.

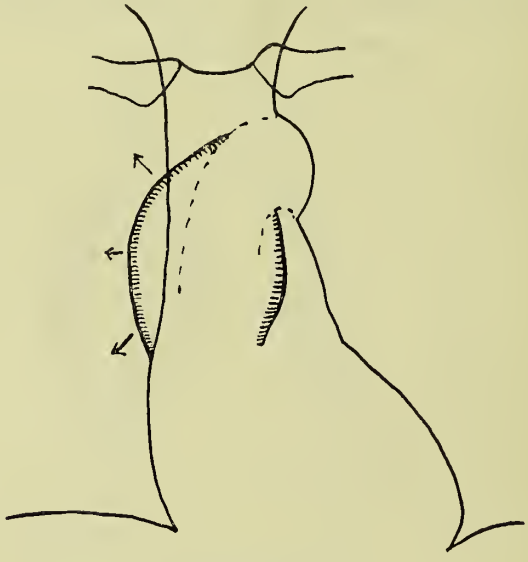

Fig. 22. (Orig.)

Schema des spindelförmigen Aneurysmas der Aorta ascendens in frontaler Richtung.

Die Pfeile bedeuten Pulsation.

spindelförmigen, die eine umschriebene Erweiterung des Gefäßlumens als solchen darstellen, sind häufiger. (Fig. 22.) Dieser Typus von Aneurysmen pulsiert gewöhnlich sehr stark, da Tromben hier nicht vorkommen. Das sackartige Aneurysma aber, das mit einer schmalen Öffnung mit dem Gefäßlumen in Verbindung steht (Fig. 20, *Ö*), diesem gleichsam pilzförmig aufsitzt, zeigt stets geringe Pulsation. Beschränkt sich die aneurysmatische Erweiterung auf den aufstei-

genden Aortenast allein, so macht sie gewöhnlich keine besonderen Kompressionserscheinungen (am Oesophagus und dem Bronchus).

Anders aber, wenn auch der Aortenbogen in die Erweiterung miteinbezogen oder gar isoliert zum Aneurysma geworden ist. (Fig. 23.) Der Aortenbogen hat in seinem absteigenden Schenkel enge Lagebeziehungen zum linken Bronchus, zum Nervus recurrens und auch schon zur Speiseröhre. (Tafel II, 5.) Hier finden wir klinisch gewöhnlich Recurrenslähmung oder Parese, mehr oder minder aus-

Bogenaneurysma.

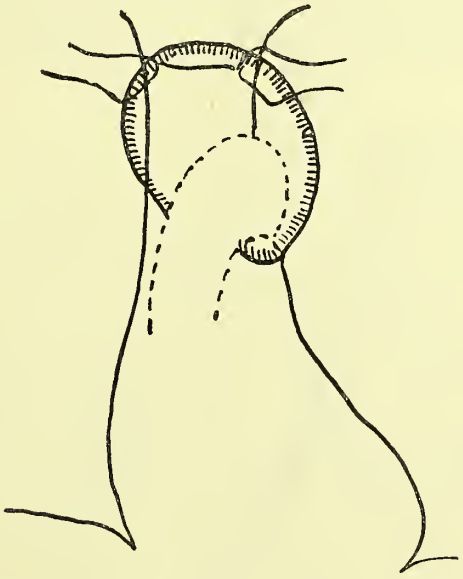

Fig. 23. (Orig.)
Schema des Aneurysmas des Aortenbogens.

gesprochene Bronchostenose, mehr oder minder arge Schlingstörungen. Röntgenologisch zeigt sich speziell der Bogenteil kugelig in allen Richtungen verbreitert, der herabgleitende Wismutbissen erfährt an der Hinterwand des Aneurysmas eine Passagestörung, die Speiseröhre weicht nach rückwärts und etwas nach rechts aus. In einem beobachteten Falle hatte sich im Laufe der Jahre eine Art Divertikel der Speiseröhre entwickelt. Die Bronchostenose macht sich auch röntgenologisch an verminderter Lungenhelligkeit in der linken Toraxhälfte, ferner an einer leichten inspiratorischen Verziehung des Mittelschattens nach links geltend.

Das Aneurysma der Arteria anonyma ist unschwer durch seinen Sitz im rechten Lungenspitzenfelde, hinter der Clavicula zu erkennen. Dieses letztere ebenso wie etwa ein kleineres Bogenaneurysma könnte unter Umständen auch mit einer substernalen Struma verwechselt werden. Die Pulsation, ferner die Unverschieblichkeit beim Schlucken, im Gegensatz zur Struma thoracica ist hier differentialdiagnostisch zu verwerten.

Aneurysma der Aorta descendens.

Die traurigste Form des Aneurysmas ist zweifellos das Aneurysma des absteigenden Teiles der Aorta. Schon in einem sehr frühen Stadium treten wegen der unmittelbaren Nachbarschaft der Speiseröhre

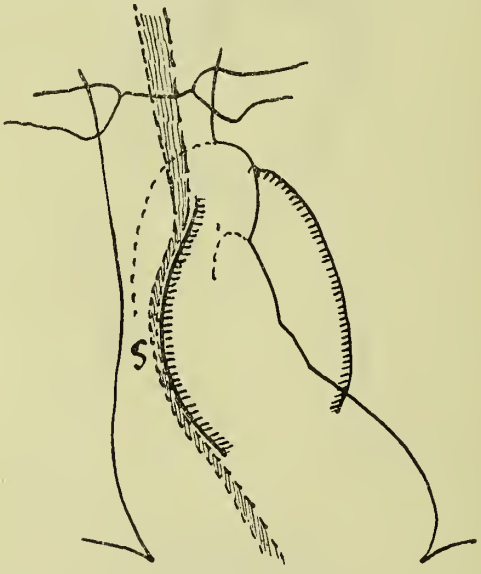

Fig. 24. (Orig.)
Schema des Aneurysmas der Aorta descendens mit Verlagerung und Kompression der Speiseröhre.

zum absteigenden Aortenschenkel Schlingstörungen auf. (Tafel II, 6.)

Verlagerung des Oesophagus nach rechts.

Die Oesophaguswand wird dabei offenbar in die wuchernde Wand der aneurysmatischen Bildung bindegewebig fixiert. (Durchbruch!) Nur so kann man es sich erklären, daß hochgradige Dislokationen der Speiseröhre durch Pleuraexsudat oder Dilatation des linken Vorhofs keine Schlingbeschwerden verursachen, während das Aneurysma der Aorta descendens diesbezüglich öfters wie ein malignes Neoplasma wirkt.

Es kommt ferner wegen der Nähe der Wirbelsäule zu furchtbaren Rückenschmerzen, so daß die Patienten gewöhnlich einen schwer leidenden Eindruck machen. Röntgenologisch sieht man entsprechend dem absteigenden Teil der Aorta die raumbeengende Bildung zumeist nach links vom Herzschatten vorspringen. Doch konnte ich einen Fall beobachten, wo dies nicht zutraf, wo das Aneurysma vielmehr sich an der rechten Wand der Aorta descendens entwickelte und nur an der hochgradigen Kompression und bogenförmigen Verlagerung der Speiseröhre nach rechts erkennbar wurde. Es ist daher von größter Wichtigkeit, bei jedem Verdachte auf Aneurysma auch eine röntgenologische Untersuchung der Speiseröhre vorzunehmen. Beim Aneurysma der Aorta descendens findet sich typisch Kompressionsstenose und Verlagerung derselben.

Verlagerung des Oesophagus nach vorn und links.

Ein ganz tiefsitzendes zum Teil schon der Aorta abdominalis angehörendes Aneurysma der Aorta descendens hatte ich jüngst Gelegenheit zu beobachten. Es verbarg sich hinter dem Schatten des linken Ventrikels, hatte aber zu einer Verlagerung der Speiseröhre nach vorn und links geführt. Das Aneurysma betraf also einen Anteil des Gefäßrohres, der schon an, respektive jenseits der Kreuzungsstelle mit dem Oesophagus gelegen war.

Meine Herren! Damit sind wir bezüglich der Diagnose der Aneurysmen an der Grenze der röntgenologischen Möglichkeit angelangt. Was tiefer unten im Bauchraume sich an der Aorta abspielt, davon kann uns das Röntgenverfahren nichts mehr berichten.

Differentialdiagnose zwischen Aneurysma und Mediastinaltumor.

Noch eine Bemerkung zum Schlusse! Die Differentialdiagnose zwischen Aneurysma und Mediastinaltumor ist oft nicht leicht. Für ersteres spricht glatte, mehr homogene, kugelige Form und scharf gegen die Lungenhelligkeit abgesetzter Rand, während für das aus multiplen Anteilen sich zusammensetzende Neoplasma oder Drüsenkonglomerat die zylindrische, verwaschen und gekerbt konturierte Schattenbildung charakteristischer ist.

Selbstverständlich gibt es Fälle, wo auch die sorgfältigste Berücksichtigung aller dieser röntgenologischen Symptome trügt. Aber — welches diagnostische Verfahren überhaupt kann sich rühmen, unfehlbar zu sein?

K. u. K. Hofbuchdruckerei Jos. Feichtingers Erben, Linz. 11.1410

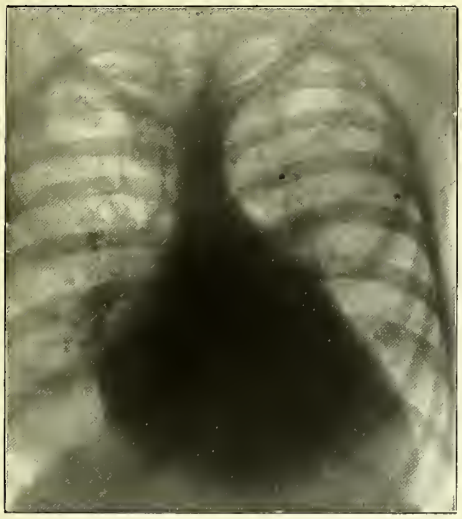

Fig. 1.

Fig. 2.

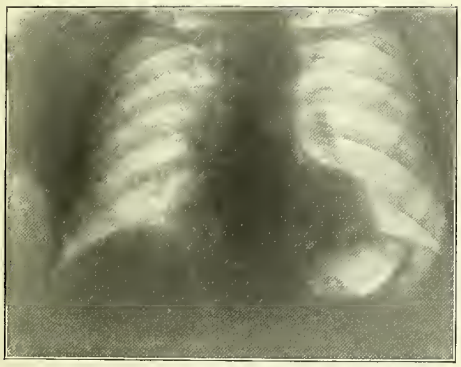

Fig. 3.

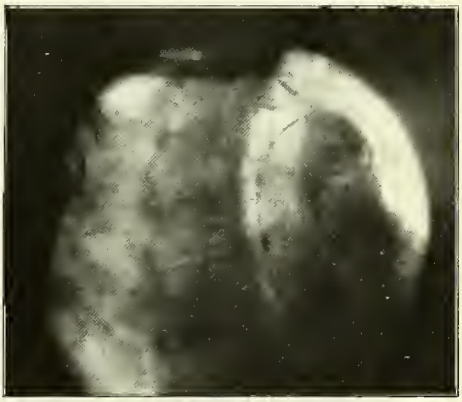

Fig. 4.

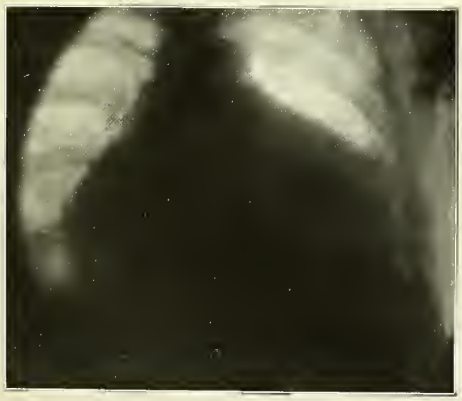

Fig. 5.

Fig. 6.

Fig. 1. Mitral konfigurierter Herzschatten. Fig. 2. Aortisch konfigurierter Herzschatten. Der linke Ventrikel war so groß, daß die Herzspitze bereits außerhalb des Bildes fiel. Fig. 3. „Liegende Eiform" des Herzschattens bei Aortenstenose. Fig. 4. Kalkringe, Kalkplatten und Kalkkrümmel in der Aorta. Bild in schräger Richtung: Man sieht auch die doppelt konturierte Aorta descendens. Fig. 5. Herzschattenform bei Pericardialexsudat. Fig. 6. Reproduktion eines Negativs der Vorderfläche des linken Ventrikels und der Herzspitze bei einem Fall von „Panzerherz". (Die weißen Streifen im Grau entsprechen verkalkten pericarditischen Schwielen. Der bogenförmige Streif unten entspricht dem Zwerchfell. Der darunter gelegene dunkle Fleck, der „Magenblase".)

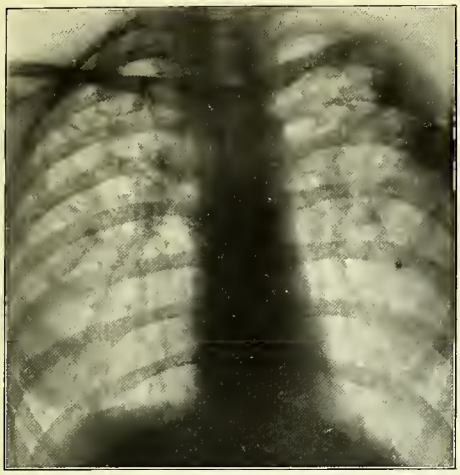

Fig. 1.

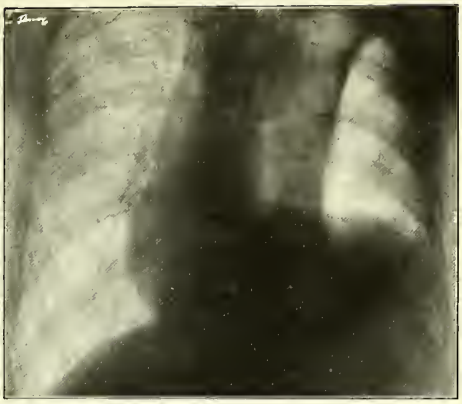

Fig. 2.

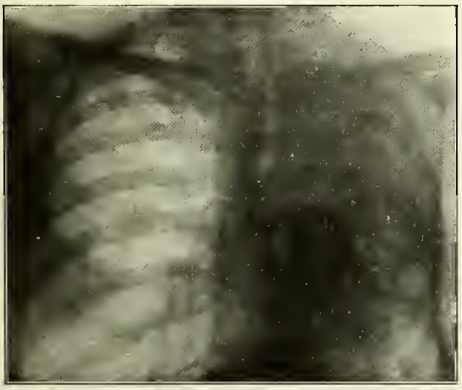

Fig. 3.

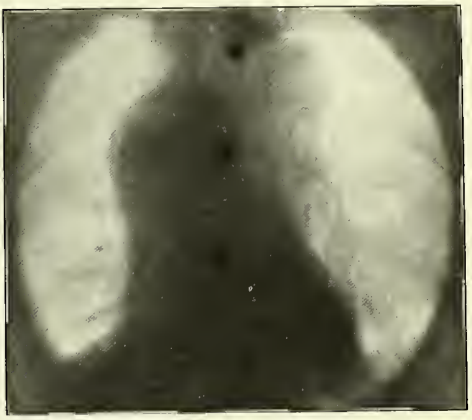

Fig. 4

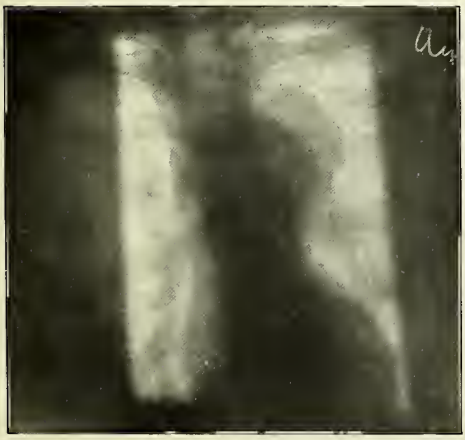

Fig. 5.

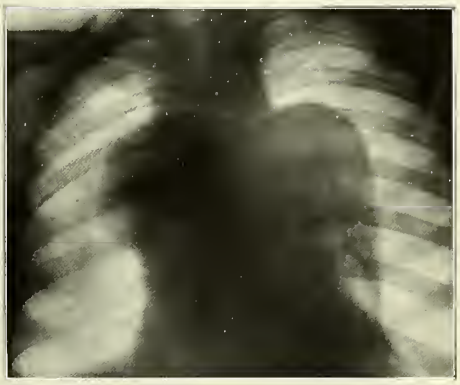

Fig. 6.

Fig. 1. Tropfenherz; vielfache Lungenherde in beiden Oberlappen. Fig. 2. Herzverlagerung bei linksseitigem Pyopneumothorax. Fig. 3. Herzverziehung bei schrumpfender Pleuritis. (Der helle Streif bedeutet die gleichfalls nach links verzogene Trachea.) Fig. 4. Aneurysma der Aorta ascendens. (Schwarze Flecke = Hemdknöpfe.) Fig. 5. Aneurysma des absteigenden Bogenanteils. Fig. 6. Aneurysma des aufsteigenden Bogenanteils + Aneurysma der Aorta descendens.

Neuere Werke des Verlages:

Ergebnisse der Säuglingsfürsorge. Herausgegeben von Prof. Dr. Arthur Keller.
VIII. Heft. Kinderschutz und Säuglingsfürsorge in Ungarn. Von Prof. Dr. Arthur Keller. Preis M 1.80
IX. Heft. Säuglingsfürsorge und Kinderschutz in England und Schottland. Von Prof. Dr. Arthur Keller. Preis M 2.—

Ewald, Dr. K., **Hilfsbuch zum Anlegen chirurgischer Krankengeschichten und Ordnen der gemachten Beobachtungen.** Zum Gebrauche an chirurgischen Stationen. Preis M 3.—

Finger, Prof. Dr. E., **Die Blennorhöe der Sexualorgane und ihre Komplikationen.** Mit 36 Abbildungen im Text und 10 lithogr. Tafeln. Sechste Auflage. Preis M 12.—

Finger, Prof. Dr. E., **Lehrbuch der Haut- und Geschlechtskrankheiten.**
I. Teil. Die Hautkrankheiten. Mit 5 lithographischen Tafeln. Preis M 10.—
II. Teil. Die Geschlechtskrankheiten. Mit 8 lithographischen Tafeln. Preis M 10.—

Finger, Prof Dr. E., und Oppenheim, Priv.-Doz Dr. M., **Die Hautatrophien.** Mit 3 chromolithographischen Tafeln und 6 Abbildungen im Text. Preis M 8.—

Freud, Prof. Dr. Sigm., **Drei Abhandlungen zur Sexualtheorie.** 2. Aufl. Preis M 2.—

Freud, Prof. Dr. Sigm., **Sammlung kleiner Schriften zur Neurosenlehre.** 2. Aufl. Preis M 5.—
Zweite Folge. Preis M 5.—

Freud, Prof. Dr. Sigm., **Die Traumdeutung.** Zweite Auflage. Preis M 9.—

Freud, Prof. Dr. Sigm., **Über Psychoanalyse.** Fünf Vorlesungen. Preis M 1.—

Fuchs, Priv.-Dozent Dr. Alfred, **Einführung in das Studium der Nervenkrankheiten** für Studierende und Ärzte. Mit 69 Abbildungen im Text und 9 Tafeln in Lichtdruck. Preis M 9.—

Fuchs, Prof. Dr. Ernst, **Lehrbuch der Augenheilkunde.** Mit 392 Abbildungen. Zwölfte, vermehrte Auflage. Preis geh. M 15.—, geb. M 17.50

Gowers, Prof. Sir W. R., **Das Grenzgebiet der Epilepsie,** Ohnmachten, Vagusanfälle, Vertigo, Migräne, Schlafsymptome und ihre Behandlung. Übersetzt von Dr. L. Schweiger. Preis M 3.—

Hajek, Priv.-Doz. Dr. M., **Pathologie und Therapie der entzündlichen Erkrankungen der Nebenhöhlen der Nase.** Dritte, vermehrte Auflage. Mit 150 Abbildungen, größtenteils nach eigenen Originalen, und 2 Tafeln in Lichtdruck. Preis M 13.—

Hamburger, Priv.-Doz. Dr. Franz, **Allgemeine Pathologie und Diagnostik der Kindertuberkulose.** Preis M 3.50

Herzfeld, Prof. Dr. K. A., **Praktische Geburtshilfe** für Studierende und Ärzte in zwanzig Vorlesungen. Mit 154 Abbildungen. Zweite Auflage. Preis M 11.—

Hitschmann, Dr. Eduard, **Freuds Neurosenlehre.** Preis M 4.—

Hofmeier, Prof. Dr. M., **Grundriß der gynäkologischen Operationen.** Mit 234 Abbildungen im Text und 2 Tafeln. Vierte, umgearbeitete und vermehrte Auflage. Preis M 16.—

Jahrbuch für psychoanalytische und psychopathologische Forschungen. Herausgegeben von Prof. Dr. E. Bleuler und Prof. Dr. Sigm. Freud. Redigiert von Priv.-Doz. Dr. C. G. Jung in Zürich.
I. Band, 1. und 2. Hälfte. Preis à M 7.—
II. Band, 1. und 2. Hälfte. Preis à M 8.—

Jehle, Dr. L., **Die lordotische Albuminurie (orthostatische Albuminurie), ihr Wesen und ihre Therapie.** Mit 6 Textabbildungen und 1 Tafel. Preis M 4.—

Jung, Priv.-Doz. Dr. med. et jur. C. G., **Über Konflikte der kindlichen Seele.** Preis M 1.—

Karplus, Doz. Dr. J. P., **Über Familienähnlichkeit an den Großhirnfurchen des Menschen.** Mit 20 Tafeln in Lichtdruck. Preis M 5.—

Karplus, Doz. Dr. J. P., **Zur Kenntnis der Variabilität und Vererbung am Zentralnervensystem des Menschen und einiger Säugetiere.** Mit 57 Abbildungen im Text und 6 Tafeln in Lichtdruck. Preis M 10.—

Landesmann, Dr. E., **Die Therapie an den Wiener Kliniken.** Ein Verzeichnis der an denselben gebräuchlichen Heilmethoden und Rezepte. Achte Auflage nebst einem Anhang: Physikalische Heilmethoden. Herausgegeben von Dr. Otto Marburg. Preis M 8.—

Marburg, Dr. O., **Mikroskopisch-topographischer Atlas des menschlichen Zentralnervensystems** mit begleitendem Text. Mit einem Geleitworte von Prof. Dr. H. Obersteiner. Mit 5 Abbildungen im Text und 34 Tafeln in Lichtdruck. Zweite Auflage. Preis M 11.—

Marburg, Doz. Dr. O., **Die sogenannte akute multiple Sklerose (Encephalomyelitis periaxialis scleroticans).** Preis M 3.—

Martius, Prof. Dr. Fr., **Pathogenese innerer Krankheiten.** Preis M 12.—

Mindes, Mag. pharm. J., **Manuale der neuen Arzneimittel für Apotheker, Ärzte und Drogisten.** Fünfte, neu bearbeitete Auflage. Preis M 10.—

Mindes, Mag. pharm. J., **Der Rezeptar.** Mit 68 Abbildungen. Preis M 3.50

Mindes, Mag. pharm. J., **Unverträgliche Arzneimittel und irrationelle Verordnungen.** Preis M 1.80

Neumann, Dr. H., **Der otitische Kleinhirnabszeß.** Preis M 3.60

Neuere Werke des Verlages:

Oppenheim, Dr. M., **Atlas der venerischen Affektionen der Portio vaginalis uteri und der Vagina.** Mit 19 lithographischen Tafeln. Preis M 14.—

Peters, Sanitätsrat Dr., **Die neuesten Arzneimittel und ihre Dosierung inklusive Serum- und Organtherapie** in alphabetischer Reihenfolge. Für Ärzte und Apotheker. Sechste Auflage. Herausgegeben von Sanitätsrat Dr. med. J. Haendel. Preis geb. M 7.50

Pfister, Pfarrer Dr. Oskar, **Analytische Untersuchungen über die Psychologie des Hasses und der Versöhnung.** Preis M 1.50

Pfitzner, Prof. Dr. W., **Leitfaden für Situsübungen an der Leiche.** Zweite Auflage. Preis M 1.—

Pilcz, Prof. Dr. A., **Lehrbuch der speziellen Psychiatrie für Studierende und Ärzte.** Zweite Auflage. Preis M 6.80

Raimann, Dr. E., **Die hysterischen Geistesstörungen.** Eine klinische Studie. Preis M 9.—

Rambousek, Priv.-Doz. Dr. J., **Gewerbehygiene.** Für österr. Amtsärzte, Physikatskandidaten, Verwaltungsbeamte und Gewerbeinspektoren mit Einschluß der einschlägigen gesetzlichen Bestimmungen, Erlässe und Entscheidungen. Preis M 10.—

Rubner, Prof. Dr. M., **Lehrbuch der Hygiene.** Achte Auflage. Preis M 25.—

Sahli, Prof. Dr. H., **Lehrbuch der klinischen Untersuchungsmethoden.** Fünfte, umgearbeitete und ergänzte Auflage. Mit 389 teilweise farbigen Holzschnitten im Text und 7 lith. Tafeln. Preis M 28.—

Schauta, Prof. Dr. F., **Lehrbuch der gesamten Gynäkologie.** Eine Darstellung der physiologischen Funktionen und der Funktionsstörungen der weiblichen Sexualorgane im schwangeren und nichtschwangeren Zustande. Dritte Auflage.

I. Teil: Geburtshilfe. Mit 242 Abbild. und einer lithograph. Tafel. Preis M 12.—

II. Teil: Frauenkrankheiten. Mit 156 Abbild. und 25 Tafeln. Preis M 12.—

Schauta, Prof. Dr. F., und Hitschmann, Dr. F., **Tabulae Gynaekologicae.** 29 mehrfarbige auf Pausleinwand gedruckte lithographische Tafeln mit kurzem, erläuterndem Text. In Mappe. Preis M 120.—

Schlagenhaufer, Prof. Dr., und Wagner v. Jauregg, Prof. Dr., **Beiträge zur Ätiologie und Pathologie des Endemischen Kretinismus.** Mit 10 Abbildungen im Text und 5 lithographischen Tafeln. Preis M 2.50

Schlüter, Dr. med. et phil. R., **Kurzgefaßtes Lehrbuch der inneren Krankheiten.** Mit einem Vorwort von Prof. Dr. Martius-Rostock. Preis M 5.—

Schlüter, Dr. med. et phil. R., **Die Anlage zur Tuberkulose.** Preis M 7.—

Schlüter, Dr. med. et phil. R., **Die Erlahmung des hypertrophierten Herzmuskels.** Preis M 4.—

Schriften zur angewandten Seelenkunde. Herausgegeben von Prof. Dr. Sigm. Freud.

I. Heft: Freud, Prof. Dr. Sigm., Der Wahn und die Träume in W. Jensens „Gradiva". Preis M 3.—

II. Heft: Riklin, Dr. Franz, Wunscherfüllung und Symbolik im Märchen. Preis M 3.—

III. Heft: Jung, Doz. Dr. C. G., Der Inhalt der Psychose. Preis M 1.25

IV. Heft: Abraham, Dr. K., Traum und Mythus. Eine Studie zur Völkerpsychologie. Preis M 2.50

V. Heft: Rank, Otto, Der Mythus von der Geburt des Helden. Versuch einer psychologischen Mythendeutung. Preis M 3.—

VI. Heft: Sadger, Dr. J., Aus dem Liebesleben Nikolaus Lenaus. Preis M 3.—

VII. Heft: Freud, Prof. Dr. Sigm., Eine Kindheitserinnerung des Leonardo da Vinci. Mit einem Titelbild. Preis M 2.50

VIII. Heft: Pfister, Pfarrer Dr. Oskar, Die Frömmigkeit des Grafen Ludwig von Zinzendorf. Preis M 4.50

IX. Heft: Graf, Dr. Max, Richard Wagner im „Fliegenden Holländer". Preis M 1.80

X. Heft: Jones, Dr. Ernest, in Toronto (Kanada), Das Problem des Hamlet und der Ödipus-Komplex. Übersetzt von Paul Tausig (Wien). Preis M 2.—

Spitzer, Dr. Alexander, **Über die Kreuzung der zentralen Nervenbahnen und ihre Beziehungen zur Phylogenese des Wirbeltierkörpers.** Mit einer Tafel. Preis M 10.—

Veronese, Dr. Fr., **Versuch einer Physiologie des Schlafes und des Traumes.** Preis M 2.—

Vossius, Geh. Med.-Rat Prof. Dr. A., **Lehrbuch der Augenheilkunde.** Vierte, vermehrte und verbesserte Auflage des Grundrisses der Augenheilkunde. Preis M 15.—

Waller, Dr. J. R., und Kaatz, Dr. M., **English-German and German-English Medical-Dictionary.**

I. Part.: Englisch-deutsches medizinisches Wörterbuch. Zweite, vermehrte und verbesserte Auflage von Dr. Max Weiß. Preis geb. M 4.—

II. Part.: German-English Medical Dictionary. Fourth edition, improved and enlarged by M. White, M. D. Preis geb. M 6.—

Zanietowski, Dr. Jos., **Kompendium der modernen Elektromedizin.** Preis M 7.—

Zumbusch, Doz. Dr. L. R. v., **Therapie der Hautkrankheiten.** Preis M 5.—

K. u. K. Hofbuchdruckerei Jos. Feichtingers Erben, Linz. 11.14110